ANNALES
D'ANATOMIE PATHOLOGIQUE
ET D'ANATOMIE NORMALE
MÉDICO-CHIRURGICALE

QUATRIÈME ANNÉE · *N° 2* · *FÉVRIER 1927*

MÉMOIRES ORIGINAUX

TRAVAIL DU SERVICE DU PROFESSEUR B. CUNÉO
ET DES LABORATOIRES DU PROFESSEUR A. GOSSET

RÉSULTATS HISTOLOGIQUES DE LA FERMETURE DES BOUTS INTESTINAUX SECTIONNÉS PAR LE PROCÉDÉ DE L'ENROULEMENT

par

André RAIGA

On a préconisé de très nombreuses techniques pour obtenir une fermeture étanche et sûre des bouts intestinaux sectionnés. Parmi celles-ci, il en est une, dite « procédé de l'enroulement » (1), peu connue, semble-t-il, tout au moins en France, que nous avons vu employer de très nombreuses fois par notre maître, M. le professeur Cunéo, au cours de l'année où nous avons eu l'honneur et le précieux avantage d'être son interne. Ce procédé, décrit en Allemagne par Klapp, en 1910 (2), nous a frappé par sa simplicité, sa rapidité d'exécution, et surtout par la cons-

(1) L'étude technique, clinique et expérimentale de ce procédé a fait l'objet de notre thèse (thèse de Paris, 1926).

(2) KLAPP : *Deutsche Zeitschrifft für Chirurgie*, t. CV, 1910, pp. 359-363. « Eine neue methode des operativen Darm verschlusse ».

tance des succès obtenus grâce à lui, tant pour la fermeture de l'intestin grêle que pour celle des côlons. Aussi, nous a-t-il paru intéressant d'étudier le processus histologique d'évolution et de cicatrisation définitive de ce mode de fermeture, et ce sont les résultats de ces recherches que nous nous proposons d'exposer.

Saisir entre les mors d'une pince de Kocher sans griffes l'intestin sectionné, — l'enrouler sur lui-même en même temps que son méso en imprimant à la pince un mouvement de rotation de 360° autour de son axe longitudinal, — fixer cette torsion au moyen de quelques points séparés séro-séreux placés de distance en distance sur l'intestin et le cône du méso, — retirer la pince et fermer l'extrémité libre de la volute intestinale par un point en bourse, telles sont les caractéristiques de ce procédé (1). On obtient ainsi un boudin cylindrique, plus ou moins gros suivant qu'il s'agit du grêle ou du côlon : jamais, d'ailleurs, son volume n'a été la cause d'incidents, et même, dans certaines opérations, il peut être d'une précieuse utilité.

Nos recherches ont porté sur trois pièces :

Deux proviennent d'intestin grêle de chiens préparés par nous-mêmes ;

Une provient du côlon sigmoïde d'un malade opéré dans le service du professeur Cunéo.

Ces pièces ont été prélevées respectivement au quatrième, quatorzième et vingt-septième jour après l'opération et ont été coupées à différents niveaux, perpendiculairement à leur grand axe (2). Sur nos chiens d'expérience, la section de l'intestin destiné à l'enroulement a été pratiquée au bistouri sans écrasement préalable ; chez l'homme, l'intestin a été écrasé avec l'écraseur de De Martel.

Pièces expérimentales. — Nous avons pratiqué, sous anesthésie générale à l'éther, sur deux chiens, une iléosigmoïdostomie termino-latérale, avec fermeture du bout iléal restant par le procédé de l'enroulement. Le chien n° 2, sur lequel l'enroulement n'a pas été serré, a été sacrifié le quatorzième jour. Le chien n° 1, sur lequel l'enroulement a été au contraire soigneusement serré, est mort dans la nuit du troisième au quatrième jour : sa mort est due à une invagination intestinale (grêle dans le grêle) située à distance de la zone opératoire ; cas curieux : au moment de l'opération, ce chien présentait déjà une invagination iléo-cæcale récente. Au cours de ces deux opérations, la section intestinale a été faite au bistouri sans écrasement préalable.

(1) A. Raiga : *Une technique de fermeture des bouts intestinaux sectionnés (procédé de l'enroulement)* (*Journal de Chirurgie*, t. XXIX, n° 1, janvier 1927).

(2) Nous tenons à remercier notre ami, le docteur Yvan Bertrand, de l'aide cordiale qu'il nous a prêtée dans l'interprétation histologique de ces coupes.

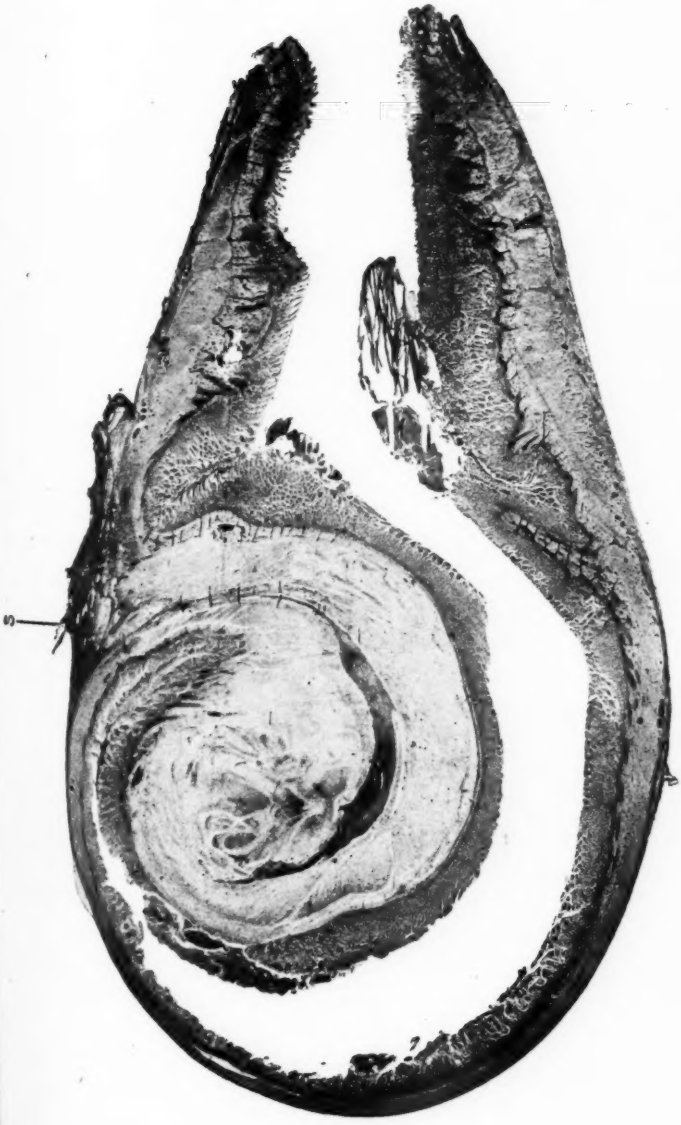

FIG. 1. — Coupe A. — Enroulement pratiqué sur l'iléon du chien n° 1.
Pièce prélevée à la fin du troisième jour après l'opération.
S, sinus répondant à la ligne des sutures.

Après fixation dans le liquide de Bouin, ces pièces ont été coupées à plusieurs niveaux perpendiculairement à leur grand axe, c'est-à-dire suivant l'axe longitudinal de l'intestin.

I. — *Pièce du chien n° 1 (datant de quatre jours à peine).* — La coupe A (fig. 1) a été faite au milieu de la pièce, la coupe B (fig. 2) près du bord libre de l'enroulement.

Sur cette pièce, la lumière intestinale est reconnaissable dans toute l'étendue de la spire périphérique et se continue d'autre part avec la lumière normale du bout inférieur. Mais tandis qu'elle est perméable dans tout ce trajet, elle est de plus en plus rétrécie à mesure qu'elle s'approche de la zone située en regard de la ligne de suture (S) : au delà, dans la profondeur du moignon, elle n'est plus reconnaissable. De même que la lumière intestinale, l'épithélium de revêtement se rétrécit progressivement à mesure que l'enroulement s'accentue : néanmoins, son amincissement est relativement moindre que celui de la couche musculaire, plus souple. Les lésions épithéliales sont peu marquées et consistent surtout en une desquamation superficielle au voisinage du cul-de-sac terminal. Tous les groupes lymphoïdes disséminés dans la tunique celluleuse, immédiatement au voisinage de la muscularis mucosæ, présentent une infiltration hémorragique notable : les follicules clos ont un aspect truffé. A mesure qu'on approche de la zone située en regard des sutures, on voit les formations lymphoïdes s'étirer et former une ligne continue, infiltrée d'hémorragie.

Sur la coupe A (fig. 1), le fond du cul-de-sac terminal ne dépasse pas, en profondeur, de plus de 3 millimètres la ligne de suture (S) ; à ce niveau, les glandes des deux parois en présence s'accolent et disparaissent avec la fusion des tuniques musculeuses opposées. *Il n'y a à ce niveau aucun abcès ; l'infiltration lymphoïde n'y est pas plus dense que partout ailleurs.*

Au centre de l'enroulement, il est impossible de reconnaître une muqueuse organisée ; cependant, au sein d'un îlot en nécrose fibrinoïde, on distingue encore quelques culs-de-sac glandulaires normaux. *Ces vestiges, perdus au milieu d'une masse fibrinoïde en voie d'organisation, sont les seuls reliquats de la muqueuse intestinale* ; ces culs-de-sac glandulaires semblent destinés à s'atrophier et à disparaître *définitivement. A leur niveau, il n'y a aucune réaction inflammatoire du tissu ambiant.*

Les deux plans de la musculeuse longitudinale et circulaire participent également à l'enroulement et s'amincissent progressivement. Le plan longitudinal, à partir de la fin du premier tour de spire (tour périphérique), s'accole à la couche longitudinale opposée en s'unissant intimement à elle, et il est très difficile, en quelques points, de suivre l'interstice d'accolement.

Sur la coupe B (fig. 2), pratiquée au niveau de l'extrémité libre du boudin d'enroulement, les plans musculaires sont traversés par les points de suture du fil en bourse et sont le siège d'une réaction inflammatoire assez vive, mais nettement amicrobienne. On distingue les fascicules des fils de soie coupés transversalement, inclus dans un fourreau à section ovale et entourés d'une réaction à prédominance lymphocytaire ; quelques polynucléaires participent également à l'infiltration. *Ce sont là des réactions histologiques banales vis-à-vis des corps étrangers que constituent les fils de soie. L'infiltration à polynucléaires ne dépasse pas ces inclusions, ce qui démontre le caractère réactionnel et nullement microbien de ces infiltrations.*

Sur les deux coupes A et B (fig. 1 et 2), à mesure que l'on s'approche du centre

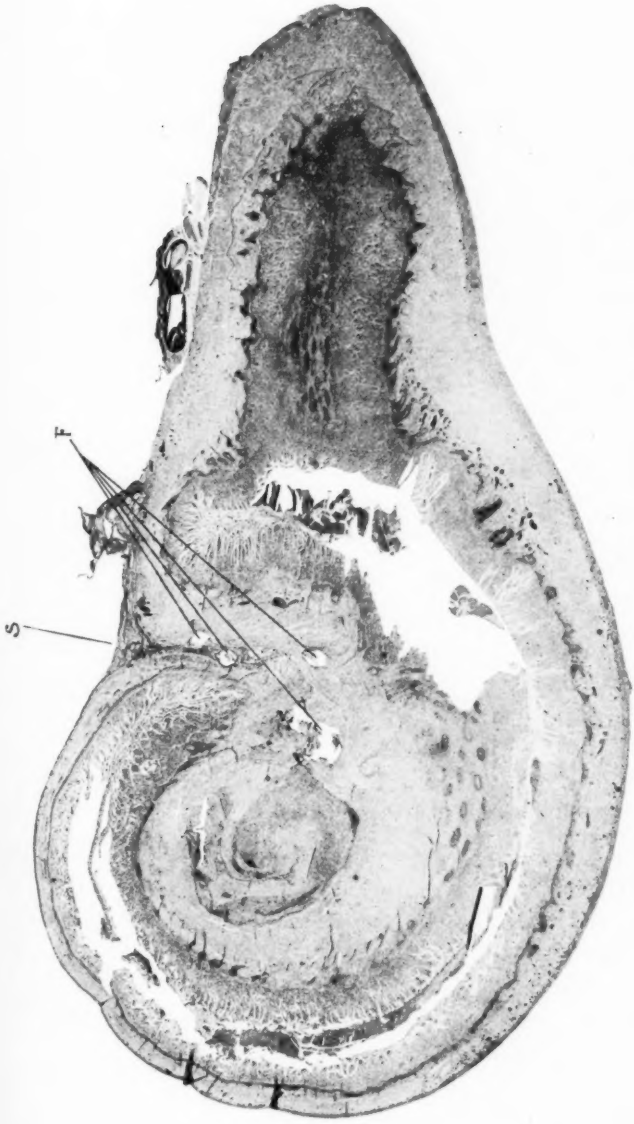

FIG. 2. — Coupe B. — Enroulement pratiqué sur l'iléon du chien n° 1.
Pièce prélevée à la fin du troisième jour après l'opération.
S, sinus répondant à la ligne des sutures ; *F*, inclusions de fils de soie du point en bourse.

de l'enroulement, on voit les tuniques musculeuses se rétracter et former un moignon dans lequel il est assez difficile de reconnaître l'orientation des divers plans des fibres. Le centre du moignon est marqué d'une zone nécrotique fibrinoïde qui se confond avec la ligne fibrinoïde d'accolement.

L'ensemble du moignon d'enroulement est recouvert d'une séreuse normale, sauf au niveau de la zone qui répond à la ligne de suture (S) et qui dessine un long sinus par suite de l'accolement des tuniques musculaires externes opposées : ce sinus est complètement comblé par un exsudat fibrineux important qui réalise un raccord superficiel entre l'intestin normal et l'intestin enroulé. Cet exsudat fibrinoïde résulte du léger suintement hémorragique produit, au moment de l'intervention, par les points de suture. Dans la profondeur, la zone d'accolement entre les différentes portions de la spire intestinale répond théoriquement à la fusion des deux surfaces séreuses en présence. En réalité, l'endothélium péritonéal, totalement desquamé, est méconnaissable. Il existe même, çà et là, des infiltrats fibrinoïdes qui ont tendance à dissocier les tours de spire. Ces exsudats fibrinoïdes contiennent quelques lymphocytes, des mononucléaires et des polynucléaires, indices du remaniement rapide et d'une organisation prochaine. Par suite d'un métamorphisme reproduisant les phénomènes décrits par Nageotte, la fibrine se transforme directement en substance collagène. La fibrine, depuis le sinus de suture jusqu'à la zone de nécrose centrale du moignon enfoui, dessine une ligne ininterrompue, mais, par endroits, très épaissie : cette ligne répond à une organisation prochaine et à une fusion définitive.

Ainsi donc, cette pièce, prélevée à la fin du troisième jour après l'opération, montre une organisation très précoce du moignon de fermeture de l'intestin, avec une disparition presque totale de la muqueuse au centre du boudin d'enroulement. D'autre part, il faut signaler l'amincissement progressif de la paroi au niveau de la périphérie de la spire intestinale et dont le maximum atteint le quart de l'épaisseur normale. Rappelons que l'enroulement de cette extrémité iléale a été relativement serré.

II. *Pièce du chien n° 2 (datant de quatorze jours).*

Cette pièce a été coupée d'une part en son milieu (fig. 3), et d'autre part au niveau de la base du cône mésentérique.

L'examen général au faible grossissement montre deux différences fondamentales entre cette préparation (fig. 3) et la pièce précédente, différences qui proviennent vraisemblablement de ce fait que, sur ce chien, l'enroulement a été laissé relativement lâche au moment de l'apposition des points de suture :

1° L'absence d'amincissement des tuniques intestinales périphériques, qui conservent leur épaisseur normale ;

2° La présence, au centre de l'enroulement, d'un îlot muqueux (M) mesurant environ 2 millimètres de large sur 5 millimètres de long et légèrement étranglé dans sa partie moyenne.

Etant donnée l'époque du prélèvement de la pièce (quatorzième jour) et l'intégrité histologique de cet îlot central, on peut admettre qu'il aurait pu persister plus ou moins longtemps sur le sujet vivant. En tout cas, il n'est entouré d'aucune réaction inflammatoire appréciable, et la reviviscence ultérieure, à son niveau, d'un microbisme latent, semble bien improbable.

Un autre caractère de cette pièce expérimentale est l'organisation de l'interligne d'accolement : tout l'exsudat fibrinoïde, constaté sur la pièce précédente, est complètement organisé en un tissu conjonctif fibrillaire très lâche et que

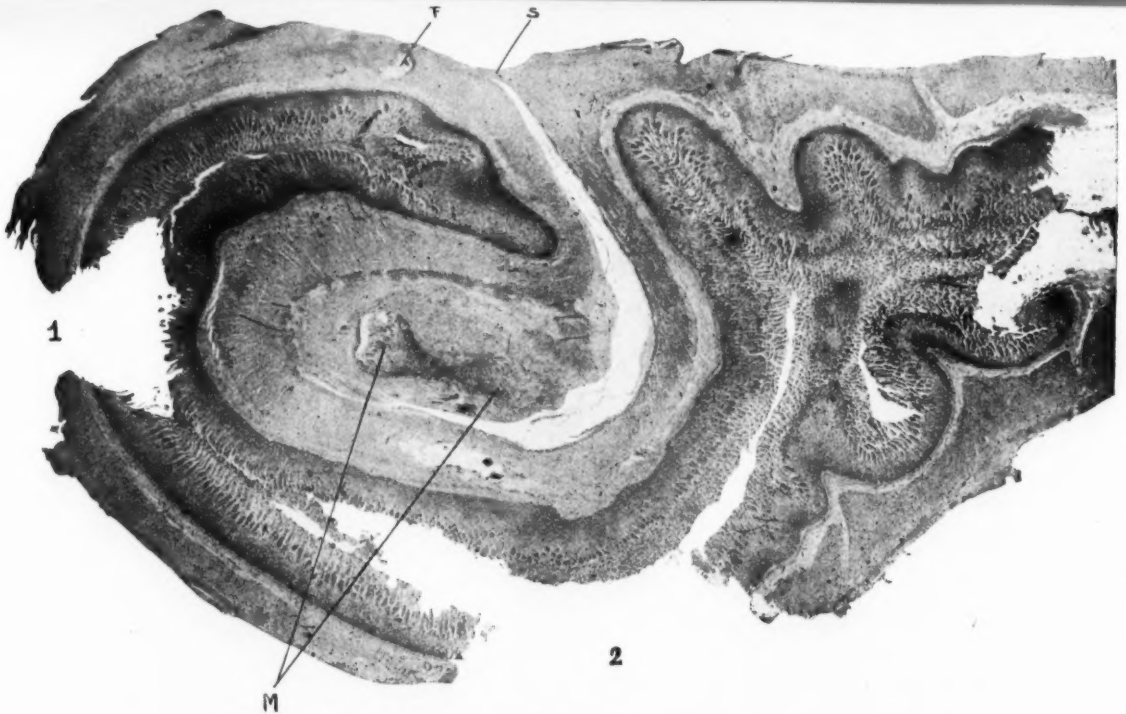

FIG. 3. — Coupe de l'enroulement pratiqué sur l'iléon du chien n° 2.
Pièce prélevée au quatorzième jour après l'opération.
1 et 2, pertes de substance produites artificiellement par suite de la minceur de la coupe;
S, sinus répondant à la ligne des sutures ;
F, inclusion de fil de soie provenant d'un des points séro-séreux qui fixent l'enroulement;
M, îlot muqueux situé au centre du moignon.

la fixation histologique a légèrement dissocié. Le sinus de la ligne de suture est encroûté d'un tissu cicatriciel souple qui se prolonge, d'ailleurs, le long des tuniques musculaires longitudinales adjacentes.

Indiquons enfin que, sur cette préparation existe, au niveau d'un des points de suture (F), une réaction inflammatoire vive, mais localisée, autour d'un fil de soie qui joue le rôle de corps étranger.

Sur la coupe faite au niveau de la base du cône mésentérique, on voit, au centre, un îlot de muqueuse intestinale dont les glandes sont encore nettement visibles et peu dégénérées : la muscularis mucosæ est légèrement dissociée par un certain nombre d'éléments diapédésés, parmi lesquels on peut reconnaître quelques polynucléaires non altérés, des lymphocytes et des plasmocytes. Ces éléments ne sont pas groupés en nodules, mais par bandes parallèles à la direction des fibres musculaires. La périphérie de la coupe intéresse le méso. On n'y trouve aucune réaction inflammatoire typique : on note seulement, en certains endroits, par plages, une réaction conjonctive caractérisée par des éléments fibroblastiques, les uns jeunes, les autres adultes. La réaction conjonctive est centrée le plus souvent par un vaisseau dont les parois sont un peu plus épaisses que normalement. Il ne semble pas qu'il y ait à ce niveau une réaction inflammatoire due à une infection.

En résumé, les constatations histologiques précédentes faites sur ces deux pièces prélevées, l'une à la fin du troisième jour, l'autre au quatorzième jour après l'opération, montrent l'absence de toute réaction inflammatoire au centre de l'enroulement : seules, les mailles fibrinoïdes et les inclusions de fil de soie provoquent une réaction phagocytaire. Il ne s'agit pas là de réaction antimicrobienne, mais simplement d'aspect de phagocytose de corps étrangers ou d'organisation fibrino-conjonctive. Il convient de rappeler que la section intestinale a été pratiquée au bistouri sans écrasement préalable, uniquement entre deux pinces, la pince à enroulement du côté où la fermeture a été exécutée, une pince de Kocher du côté opposé. Il est intéressant aussi de remarquer la précocité des phénomènes d'accolement : dès la fin du troisième jour, la fibrine tend à s'organiser et se laisse pénétrer par des éléments vasculo-conjonctifs mobiles. Ultérieurement, au quatorzième jour, et très probablement même avant ce délai, la fibrine, totalement organisée, a laissé place à un tissu conjonctif souple ; seules les inclusions de fils de soie provoquent une réaction durable qui semble même être plus marquée au quatorzième qu'au quatrième jour.

Enfin, dans les deux cas, il persiste des éléments épithéliaux au centre de l'enroulement. Sur la première pièce, ces éléments sont réduits à de rares cul-de-sac glandulaires épars et en état de régression nette. Sur la deuxième pièce, il s'agit d'une inclusion épithéliale plus considérable qui semble au contraire devoir être persistante, mais qui ne comporte aucune réaction inflammatoire. Ainsi, selon la technique employée, on aboutit à deux dispositions anatomiques différentes :

FIG. 4. — Coupe de l'enroulement pratiqué sur le côlon sigmoïde d'un opéré de l'hôpital Lariboisière (service du professeur Cunéo).
Un glissement de la spire centrale, produit au moment de la coupe de la pièce opératoire, fait que, sur cette reproduction microphotographique, la lumière intestinale ne paraît pas, contrairement à la réalité, se prolonger jusqu'au centre du boudin d'enroulement.

1° L'enroulement serré amène précocement la disparition centrale de la majorité des formations épithéliales, mais s'accompagne d'un amincissement de la paroi intestinale ;

2° L'enroulement lâche permet aux tuniques intestinales de conserver leur épaisseur normale, mais laisse persister au centre du moignon des reliquats épithéliaux.

Pièce opératoire. — Si telles sont les réflexions que nous suggère l'étude de nos deux pièces expérimentales, l'examen de la coupe du boudin d'enroulement prélevé sur un malade opéré dans le service de M. le professeur Cunéo par le docteur J.-C. Bloch, assisté par nous, fournit des enseignements très précieux (fig. 4). Cette pièce provient d'un homme atteint de cancer ampullaire du rectum, sur lequel a été pratiqué le 29 octobre 1925 un anus iliaque gauche continent, avec section précédée d'écrasement, suivant le procédé du professeur Cunéo, et qui a subi le 25 novembre 1925 une amputation abdomino-périnéale du rectum : c'est au cours de cette dernière opération que la pièce a été prélevée, donc au vingt-septième jour.

Le bout colique enroulé présente une surface séreuse d'aspect absolument normal et n'a contracté aucune connexion avec les organes voisins. Dès la fin de l'opération, la pièce est immergée dans le liquide de Bouin, puis coupée en son milieu deux heures après, pour permettre une fixation plus complète ; à ce moment, le centre de l'enroulement, non encore durci, montre nettement la présence de muqueuse saignante : la lumière intestinale se continue jusqu'au centre du boudin enroulé.

La préparation histologique (fig. 4) met en évidence, même à l'œil nu, la persistance de la lumière intestinale dans toute l'étendue de l'enroulement. Les caractéristiques histologiques de la muqueuse normale du gros intestin ne sont nullement modifiées : on retrouve les glandes de Lieberkühn pressées les unes contre les autres, et dans l'interstice, des îlots lymphoïdes à centre germinatif clair ; la muqueuse se termine, au centre de l'enroulement, par un cul-de-sac sans aucune réaction inflammatoire. Les divers plans musculeux se poursuivent sans modification appréciable jusqu'à ce point. Au niveau du sinus répondant à la ligne de suture, la continuité entre les deux revêtements séreux se trouve rétablie : l'épaisse tunique graisseuse sous-péritonéale se continue, sans interruption, de l'intestin normal dans l'intestin enroulé, et disparaît rapidement à mesure que l'enroulement progresse. *Il n'y a aucune trace de réaction inflammatoire.* Au niveau d'un fil de soie, on observe un véritable petit tubercule histologique, formé par des plasmodes phagocytaires.

En somme, l'examen de l'enroulement pratiqué sur le côlon sigmoïde de ce malade, et datant de vingt-sept jours, met en évidence une tension assez lâche, favorisée, sans doute, par l'épais coussin graisseux sous-péritonéal, et n'ayant déterminé aucune régression muqueuse, contrairement à ce qui a été constaté sur l'intestin grêle de nos chiens d'expé-

rience. D'autre part, la continuité du revêtement séreux a été rétablie d'une manière parfaite. Il n'existe enfin aucune réaction inflammatoire, à part la légère réaction phagocytaire localisée autour d'un fil de soie.

Conclusions. — Les examens histologiques de ces trois pièces permettent de suivre le processus de cicatrisation de la fermeture par le procédé de l'enroulement et de formuler les conclusions suivantes :

1° Il ne se produit, au cours de la cicatrisation, aucune réaction inflammatoire antimicrobienne, et il ne peut plus être question ici de la fameuse « *cavité close septique* »;

2° On n'observe aucune fuite au niveau du cône mésentérique, qui représente la fermeture de la volute intestinale du côté de son bord adhérent ;

3° Les phénomènes de coalescence débutent très précocement, puisque, dès la fin du troisième jour, d'une part le sillon formé par l'adossement des zones suturées se trouve comblé par des éléments déjà en voie d'organisation, et que, d'autre part, il est impossible désormais de suivre, au sein de la volute, la séreuse du segment enroulé ;

4° L'écrasement ou le non-écrasement préalable de la tranche intestinale enroulée ne modifie en rien le processus de coalescence : dans l'un ou l'autre cas, il ne se produit, à son niveau, aucune hémorragie secondaire ;

5° Ce procédé de fermeture permet de conserver une parfaite vascularisation du bout intestinal, puisque au vingt-septième jour (chez l'homme) la muqueuse apparaît à la coupe partout saignante, et que, en outre, on ne trouve, au centre du moignon, aucun indice histologique de nécrose ischémique ;

6° La fermeture apparaît aussi étanche sur le grêle que sur le gros intestin, malgré la présence sur celui-ci d'un manchon graisseux plus ou moins épais ou d'appendices épiploïques parfois volumineux ;

7° Un seul élément, enfin, vient modifier la structure du boudin d'enroulement, c'est la tension plus ou moins forte imprimée à la spire intestinale au moment de l'opération : ces modifications portent à la fois sur la présence de reliquats muqueux à son centre et sur l'épaisseur de la paroi à la périphérie du moignon. Quelle que soit l'importance de ces reliquats muqueux, qui peut aller jusqu'à la persistance totale de la muqueuse et de la lumière intestinale, en aucun cas ces formations épithéliales ne sont le siège de réactions inflammatoires.

LE GOITRE AMYLOIDE

par

Charles OBERLING

Les anciens pathologistes avaient certainement tort de considérer le corps thyroïde comme une des localisations exceptionnelles de l'infiltration amyloïde. Dans les cas d'amylose généralisée, cet organe est assez souvent atteint, parfois même à tel point que la consistance cireuse et l'aspect pâle, homogène de la glande, révèlent déjà à l'examen macroscopique la présence de la substance amyloïde. Pourtant, dans l'amylose généralisée avec ses lésions classiques, l'affection du corps thyroïde ne joue qu'un rôle tout à fait accessoire ; c'est une constatation d'autopsie qui n'attire guère l'attention des cliniciens.

La même remarque s'applique à l'infiltration amyloïde qu'on observe parfois dans certaines tumeurs thyroïdiennes, tant primitives que secondaires. Dans l'histoire de ces malades, c'est la tumeur qui prime tout, l'infiltration amyloïde, aussi intéressante qu'elle soit par elle-même, n'a que la valeur d'un épiphénomène.

Il y a cependant des cas où l'infiltration amyloïde du corps thyroïde se manifeste avec une abondance telle qu'un accroissement rapide et considérable de l'organe en est la conséquence. Les phénomènes de compression trachéale inquiètent les malades, et les cliniciens qui se voient en présence d'une tumeur thyroïdienne dure et volumineuse, n'hésitent pas à prononcer le diagnostic de cancer. Ce sont ces cas qu'on désigne du nom de *goitre amyloïde* (*amyloïdstruma* des auteurs allemands).

Cette amylose massive du corps thyroïde est d'autant plus curieuse qu'elle peut se produire alors que les manifestations d'une amylose généralisée sont très peu marquées ou même inexistantes. Le goitre amyloïde apparaît alors comme une maladie primitive, il prend les caractères d'une affection autonome et ce ne sont que les recherches histologiques qui permettent de lui donner sa place dans le grand cadre de la maladie amyloïde.

Le goitre amyloïde, ainsi défini, est une affection très rare ; nous avons eu la bonne fortune d'en observer un cas très typique dont voici l'histoire.

ANNALES D'ANATOMIE PATHOLOGIQUE, T. IV, N° 2, FÉVRIER 1927.

I. — Résumé de l'observation clinique

Le malade, W..., âgé de cinquante et un ans, entre dans le service de M. le professeur Stolz parce qu'il remarque depuis un an un goitre qui grossit rapidement. C'est un homme bien constitué, dans un très bon état général, et qui a travaillé jusqu'à la veille de son admission. Dans les antécédents personnels, il n'y a rien qui mérite l'attention, sauf une toux opiniâtre persistant depuis plusieurs années. L'examen clinique montre, en effet, l'existence d'une bronchite chronique et d'une matité à la base gauche.

La face antérieure du cou est déformée par un goitre volumineux, nettement divisé en deux parties : l'une, médiane, de la grosseur d'un poing d'homme adulte, de forme arrondie ; l'autre, latérale, plus petite, s'étend jusqu'à la région sous-maxillaire droite. Les deux tumeurs sont en communication évidente l'une avec l'autre, elles présentent une surface régulière et une consistance ferme. Le goitre suit les mouvements de déglutition et semble fixé aux plans profonds. La trachée est comprimée, légèrement déviée à gauche, les carotides sont refoulées en arrière, Il existe un peu d'exophtalmie, mais aucun autre signe de basedowisme. L'examen des organes abdominaux ne révèle rien d'anormal, les urines sont normales, sans trace d'albumine. En présence de ces faits, la possibilité d'un goitre malin est envisagée et l'on décide de réséquer les parties tumorales.

L'opération est pratiquée le 28 juillet 1926 sous anesthésie générale. Le goitre est mis à nu, mais à ce moment le malade cesse de respirer. On a l'impression nette d'un obstacle d'ordre mécanique, il faut recourir à la trachéotomie pour mettre fin à cette situation critique. On extrait les deux tumeurs qui correspondent aux lobes droit et médian ; toute la partie gauche du corps thyroïde est laissée sur place.

Les suites opératoires sont d'abord bonnes, mais se compliquent au bout de deux jours par une bronchite purulente diffuse, à laquelle le malade succombe le 1er août.

II. — Autopsie

Le terrain opératoire est encombré de caillots sanguins. Le lobe gauche est resté en place ; il est, lui aussi, agrandi, d'une consistance homogène, dure. La trachée est remplie de masses putrides, la muqueuse est fortement congestionnée, d'une teinte sale, noir-brunâtre. Dans les bronches se trouvent les mêmes masses purulentes, putrides, qui encombrent la trachée. Le poumon droit est congestionné, la base œdémateuse ; le poumon gauche renferme dans son lobe inférieur un gros foyer de pneumonie chronique interstitielle, avec bronchectasies. Les autres viscères, notamment le foie, la rate et les reins, ne montrent rien de particulier. Aucun signe d'amylose à l'examen macroscopique.

III. — Examen histologique du goitre enlevé par voie chirurgicale

Le tissu goitreux présente un aspect tellement bizarre, qu'au premier coup d'œil on ne se croit guère en présence de tissu thyroïdien (v. fig. 1). Les vésicules sont extrêmement espacées, comprimées par un tissu interstitiel, qui a pris une importance extraordinaire. Ce tissu interstitiel est constitué essentiellement par deux éléments : on y voit des masses volumineuses d'une substance homogène qui présente tous les caractères de la substance amyloïde

(coloration rouge vif avec le violet de méthyle) ; entre les blocs d'amyloïde se trouvent des traînées et des amas de cellules adipeuses.

Dans ce tissu thyroïdien ainsi modifié, la lobulation est parfaitement conservée, elle est même exagérée. Les lobules, de taille très inégale, sont limités par des bandes conjonctives ramifiées et assez épaisses. La capsule est parfaitement respectée.

Cette constatation exclut, à elle seule, toute idée de tumeur maligne. Nous

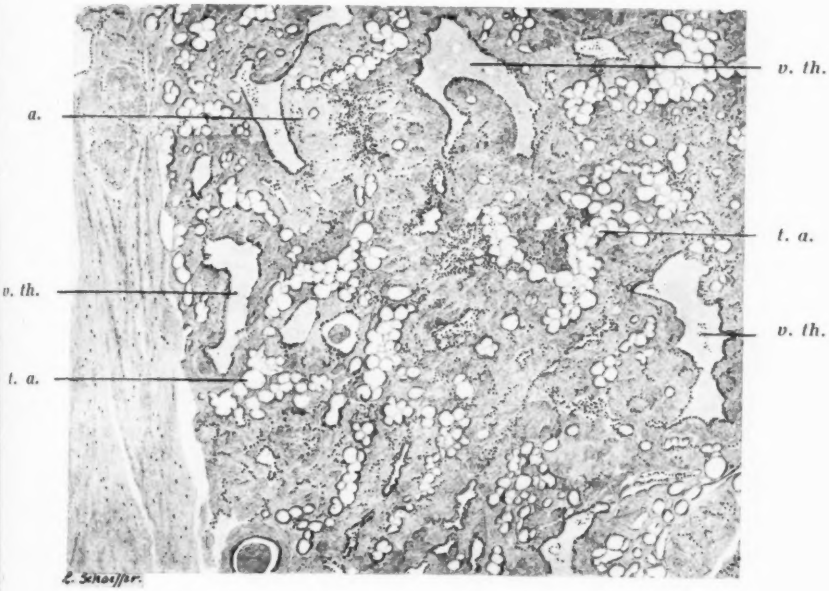

FIG. 1. — Goitre amyloïde vu à un faible grossissement.
A gauche, on reconnaît une partie d'une cloison interlobulaire.
v. th., vésicules thyroïdiennes à épithélium aplati ; *a*, substance amyloïde ; *t. a.*, vésicules adipeuses.

voyons dès maintenant que la *tuméfaction de la glande est due à l'infiltration massive par de la substance amyloïde*. Les cellules glandulaires, loin de montrer des signes de prolifération exagérée, sont, au contraire, en pleine régression. Les vésicules sont partiellement collabées, elles ont pris des formes très irrégulières ; allongées, tubuleuses, ramifiées. Les cellules glandulaires sont petites, aplaties, à noyau sombre et à cytoplasme réduit. La substance colloïde montre un aspect très variable, le plus souvent elle paraît pâle, diluée ; dans certaines vésicules, elle est dense, craquelée. Çà et là, on trouve des vésicules complète-

ment atrophiques, réduites à quelques cellules dégénérées, groupées autour d'une gouttelette colloïde.

Ces éléments régressifs sont indiscutablement liés à l'amylose périvésiculaire. Mais, même dans les régions — très réduites, d'ailleurs — où la substance amyloïde fait défaut, l'aspect du tissu glandulaire est modifié. Il y a de la sclérose intralobulaire, les vésicules sont volumineuses, la colloïde est craquelée, les cellules épithéliales sont aplaties et montrent une tendance à la stratification avec métaplasie malpighienne.

Nous avons déjà mentionné plus haut que la substance amyloïde s'est déposée sans exception au contact des vésicules. Dans les masses amyloïdes même, on distingue encore des vestiges de cellules conjonctives à noyaux pycnotiques, le Van Gieson y décèle de rares fibres collagènes. A la périphérie des blocs amyloïdes, on voit souvent des infiltrations constituées par des cellules rondes et par des cellules géantes. Ce sont les témoins de processus résorptifs qu'on observe fréquemment au voisinage des infiltrations amyloïdes localisées.

Le tissu adipeux se trouve dans toutes les parties du goitre que nous avons examinées, son abondance varie suivant les points. Tantôt les vésicules adipeuses forment des traînées ou des amas appréciables, tantôt les vésicules paraissent isolées, entourées de tous les côtés par la substance amyloïde. Le tissu adipeux est toujours situé à la périphérie des masses amyloïdes, c'est-à-dire il n'arrive jamais au contact des vésicules. Dans certains points, on observe très nettement un envahissement du tissu adipeux par la substance amyloïde. La gaine collagène de la vésicule adipeuse prend un aspect homogène et s'épaissit progressivement, finalement il reste une goutte graisseuse englobée de tous les côtés par la substance amyloïde.

En somme, ce corps thyroïde répond exactement à la définition que nous avons donnée plus haut du goitre amyloïde. Avant de discuter les faits particuliers mis en évidence par l'examen histologique, nous allons passer en revue les observations semblables que nous avons pu réunir. La première en date est celle de VON EISELSBERG.

Un homme de quarante-huit ans constate l'accroissement rapide d'un goitre qui existe depuis trois ans. Il se présente à la clinique avec une tumeur thyroïdienne très volumineuse, dure et bosselée. En même temps, on constate les symptômes d'une amylose généralisée (gros foie et rate, albuminurie abondante) très probablement en rapport avec une affection broncho-pulmonaire (tuberculose), ou avec l'abcès froid du sternum qu'on a découvert au courant de l'opération. Le diagnostic clinique de cancer thyroïdien est infirmé par l'examen histologique, qui montre un corps thyroïde abondamment infiltré de substance amyloïde.

Une seconde observation a été publiée par SCHILDER.

Il s'agit d'un homme de quarante-cinq ans, goitreux depuis longtemps. A partir d'un certain moment, le goitre a grossi très rapidement et a fini par atteindre le volume d'une tête d'homme adulte. L'examen clinique révèle l'existence d'une tuberculose pulmonaire avec des signes d'amylose généralisée (albuminurie). Le diagnostic clinique de cancer thyroïdien a été modifié par l'examen histologique, qui a montré un goitre amyloïde caractéristique.

La troisième observation est celle de STOFFEL.

Une femme de quarante-trois ans, atteinte d'un goitre depuis des années, constate depuis quelque temps un grossissement rapide de la tumeur. Elle souffre en même temps d'une affection pulmonaire et présente de l'albuminurie. Le diagnostic de goitre malin est posé. L'examen histologique montre une amylose massive dans un corps thyroïde que l'auteur considère comme cancéreux.

Nous faisons entrer ce cas sous la rubrique du goitre amyloïde parce que la nature cancéreuse de la tumeur ne ressort nullement de la description histologique détaillée annexée au travail. Comme principal argument d'une croissance infiltrative, l'auteur cîte la présence de tissu adipeux dans la tumeur thyroïdienne. Or, nous allons voir plus bas que ce fait a une signification toute différente.

Comme on peut s'en rendre compte, ces trois observations ne diffèrent de la nôtre que par un seul point : dans les trois cas publiés, le goitre amyloïde s'est manifesté chez des sujets atteints d'amylose généralisée ; chez notre malade, par contre, l'amylose généralisée n'existait pas, autant que nous pouvons en juger d'après l'absence de l'albuminurie et d'après l'aspect macroscopique des organes.

Pour tout le reste, ces trois observations, à laquelle nous joignons la nôtre, sont absolument superposables, tant au point de vue anatomique que clinique.

Ce sont des sujets d'âge moyen qui sont surpris par le développement rapide d'une tumeur thyroïdienne. Cette tumeur comprime la trachée, refoule les carotides et présente toutes les apparences d'un goitre malin. C'est d'ailleurs ce diagnostic qui a été posé dans tous les cas. L'examen histologique montre qu'il n'en est rien. L'accroissement de l'organe est déterminé par le dépôt massif de substance amyloïde à laquelle s'associe parfois du tissu adipeux.

Comment expliquer ce dépôt massif de substance amyloïde dans un seul organe ?

En ce qui concerne cette question, on sait depuis longtemps que la topographie de l'infiltration amyloïde est soumise à de grandes variations. On peut distinguer essentiellement trois possibilités :

1° La substance amyloïde s'entasse en un point et constitue ce qu'on appelle la « tumeur amyloïde ». Les exemples de ce genre sont très nombreux ; les tumeurs amyloïdes du larynx, par exemple, sont d'une fréquence qui touche à la banalité.

2° L'infiltration amyloïde frappe d'une façon prépondérante ou exclusive un seul organe. C'est le cas des goitres amyloïdes. Sous cette même rubrique entrent les observations d'amylose localisée du tractus respiratoire (HERXHEIMER), du cœur (BENEKE et BÖNNING), de l'estomac

(Beckert), de l'intestin (Askanazy), de la vessie (Lucksch). Il est logique d'y ajouter encore les innombrables observations d'amylose localisée dans des tumeurs.

3° L'infiltration amyloïde est généralisée.

Cette classification, qui tient bien compte des différents aspects cliniques sous lesquels peut se présenter la maladie amyloïde, n'a cependant qu'une valeur didactique. Les facteurs étiologiques sont les mêmes, que l'amylose soit généralisée ou localisée.

Letterer a démontré qu'en dernière essence tout agent susceptible de modifier dans l'organisme l'équilibre entre albumines et globulines crée la première condition nécessaire pour la production de la substance amyloïde. Mais ce premier facteur, *d'ordre général,* ne suffit pas à lui seul ; pour que la substance amyloïde se forme, un deuxième facteur *d'ordre local* doit intervenir. Ce facteur local ou tissulaire agit donc à l'endroit même où la substance amyloïde est précipitée ; quand il agit dans la plupart des organes, l'amylose sera généralisée ; quand son action est localisée sur un seul tissu ou un seul organe, l'amylose sera localisée.

L'importance d'un facteur local est indiscutable, mais il nous manque toute précision à son sujet. Un seul fait significatif a été observé jusqu'à présent, c'est l'influence des cellules épithéliales. L'activité secrétrice joue certainement un rôle important dans les localisations de la substance amyloïde. M. Masson en a fourni la preuve pour ce qui concerne l'infiltration amyloïde de certains épithéliomas basocellulaires ; d'autres faits très suggestifs ont été signalés, sur lesquels nous ne pouvons pas insister ici. A l'aide de ces travaux modernes, nous pouvons peut-être serrer le problème d'un peu plus près et répondre de la façon suivante à la question que nous avions posée plus haut :

La *cause générale* de l'infiltration amyloïde est évidente dans les quatre cas ; dans notre observation personnelle, il faut sans doute incriminer les bronchectasies du poumon gauche.

La *cause locale* est certainement en rapport avec des modifications épithéliales. Le dépôt strictement périvésiculaire de la substance amyloïde, signalé dans toutes les observations, est très suggestif à cet égard. D'autre part, M. Masson a montré que, dans certaines conditions, les cellules thyroïdiennes peuvent présenter des changements sécrétoires qui modifient d'une façon très sensible l'état du tissu conjonctif ambiant. Ce sont probablement des lésions de cet ordre qui ont apporté un trouble profond au chimisme du tissu interstitiel et qui ont provoqué la précipitation de la substance amyloïde. Naturellement, il ne peut plus être question de mettre en évidence ces lésions initiales. Celles-ci ont existé pendant un certain temps, puis ce sont les phénomènes régressifs, con-

ditionnés eux-mêmes par la présence de la substance amyloïde, qui leur ont succédé.

Avant de terminer, nous ne voulons pas manquer d'insister encore sur un fait qui nous a frappé dès le premier coup d'œil : c'est la présence de tissu adipeux. Comme nous l'avons déjà mentionné plus haut, le tissu adipeux se trouve dans toutes les régions du goitre que nous avons examinées, parfois en quantité considérable ; or, chose curieuse, le même fait s'est présenté dans les cas de STOFFEL et de SCHILDER. Dès lors, le doute ne paraît plus possible. Etant donné que le corps thyroïde est un organe dans lequel le tissu adipeux est d'une extrême rareté, il doit y avoir des rapports entre l'infiltration amyloïde et la présence de ce tissu adipeux.

En cherchant dans la littérature, nous avons trouvé quelques autres cas dans lesquels la coexistence de tissu adipeux hétérotopique et de substance amyloïde a été signalée.

VIRCHOW mentionne la présence de vésicules adipeuses dans le stroma d'adénomes amyloïdes du corps thyroïde.

ECOFFEY, examinant un cas d'amylose localisée du poumon, trouve au contact des masses amyloïdes « une région dans laquelle le tissu pulmonaire est remplacé sur d'assez grands espaces par du tissu adipeux ».

SCHÖNHOF trouve du tissu adipeux au centre d'une tumeur amyloïde du larynx.

Nous-même avons constaté l'accumulation de vésicules adipeuses au contact de masses amyloïdes dans une tumeur amyloïde du larynx. Dans un autre cas, des vésicules adipeuses isolées ou groupées en petits amas se trouvaient dans une cortico-surrénale en dégénérescence amyloïde avancée.

Ces exemples ne sont pas très nombreux, il faut l'avouer, mais nous sommes convaincu que des recherches minutieuses permettraient facilement d'en augmenter le nombre. En tout cas, la formation de tissu adipeux au contact de dépôts amyloïdes anciens mérite d'être signalée. Nous nous refusons d'y voir une simple coïncidence, l'existence de ce tissu graisseux néoformé doit répondre à une signification précise.

BIBLIOGRAPHIE

1. ASKANAZY : Uber knötchenförmige lokale Amyloïdbildung in der Darmmuskulatur ». (*Verh. der D. path. Ges.*, 7, 1904, p. 32.)
2. BECKERT : « Ausgedehnte isolierte Amyloïdentartung der Magenwand ». (*Frankfurter Zeitschr. f. Pathol.*, vol. 20, p. 1.)
3. BENEKE et BÖNNING : « Ein Fall von lokaler Amyloïdose des Herzens ». (*Zieglers Beiträge*, vol. 44, p. 362, 1908.)

4. Ecoffey : « Dégénérescence amyloïde locale du poumon ». (*Arch. françaises de Pathol. gén. et exp.*, fasc. VII, 1924.)
5. v. Eiselsberg : « Uber einen Fall von Amyloïd-Kropf ». (*Arch. f. klin. Chir.*, vol. 73, p. 649, 1904.)
6. Herxheimer : « Uber multiple Amyloïdtumoren des Kehlkopfs und der Lunge ». (*Virch., Arch.*, vol. 174, p. 130, 1903.)
7. Letterer : « Studien über Art und Entsthung des Amyloïds ». (*Zieglers Beiträge*, vol. 75, p. 486, 1926.)
8. Lucksch : « Uber lokale Amyloïdbildung in der Harnblase ». (*Verh. der D. path. Ges.*, 7, 1904, p. 34.)
9. Masson : « Les variations de la polarité fonctionnelle, leur mécanisme et leurs rapports avec la structure des tumeurs ». (*C. R. de la Soc. de Biol.*, t. 84, p. 565, 1921.)
10. Masson : « Epithélioma cutané à stroma amyloïde. Action des sécrétions épithéliales sur la constitution des substances fondamentales ». (*C. R. de l'Ass. des Anat.*, 18e Réunion, 1923.)
11. Schilder : « Uber einige weniger bekannte Localisationen der amyloïden Degeneration ». (*Zieglers Beitr.*, vol. 46, p. 602, 1909.)
12. Schönhof : « Ein Beiträge zur Kenntnis des lokalen tumorförmigen Amyloïds ». (*Frankf. Ztschr. f. Pathologie*, vol. 12, p. 157, 1913.)
13. Stoffel : « Lokales Amyloïd der Schilddrüse ». (*Virch. Arch.*, vol. 201, p. 245, 1910.)
14. Virchow : *Geschwülste*, vol. III, 1862-1883.

L'ADÉNOMYOME DU FOND DE LA VÉSICULE BILIAIRE

par

J.-L. NICOD (de Lausanne)

Lorsqu'à la table d'autopsie on examine la vésicule biliaire, on trouve quelquefois sur le fond de cet organe une petite tumeur qui soulève la séreuse. Ce genre de tumeur est rare. J'en ai communiqué quatre cas dans une étude précédente (1). Depuis lors, j'ai eu l'occasion d'en voir plusieurs cas nouveaux à l'Institut pathologique de Lausanne et à l'Institut d'anatomie pathologique de Strasbourg, soit au cours d'autopsies personnelles, soit dans les collections de ces instituts. J'ai pu ainsi me rendre compte que certains de leurs caractères sont constants, et que dès lors elles devaient être nettement isolées et former pour elles seules une entité pathologique. Comme dans la littérature médicale française elles semblent inconnues, je pense qu'il n'est pas sans intérêt de leur consacrer à nouveau quelques lignes. Je me bornerai à un exposé général, sans m'attarder aux détails particuliers à chaque cas.

***

L'adénomyome de la vésicule biliaire se rencontre indifféremment dans les deux sexes. D'après mes observations, on le trouve plutôt chez les personnes d'âge mûr. J'en ai observé un cas cependant chez un jeune homme de dix-sept ans. Jusqu'à présent, je ne l'ai pas vu chez les enfants. Et, malgré de longues recherches, je ne l'ai jamais rencontré ni chez le fœtus, ni chez le nouveau-né.

Sa localisation est constamment la même. Il occupe le fond de la vésicule et, très exactement même, son point le plus déclive.

Il a un aspect macroscopique assez généralement le même.

Dans sa forme la plus caractéristique, il se présente comme une tumeur nette, ferme, faisant saillie sous la séreuse, ayant le volume d'un peti

(1) NICOD : *Quatre cas d'adénomyomes de la vésicule biliaire*, thèse de Lausanne, 1922.

pois ou d'une noisette. Le péritoine, à sa surface, est lisse et régulier. La muqueuse de la vésicule au niveau de la tumeur montre une légère dépression infundibulaire qui correspond à la partie centrale et axiale du néoplasme.

A la coupe, l'adénomyome est blanchâtre, d'aspect fibreux. Il est compact au centre, percé de nombreuses petites cavités à la périphérie, sous le péritoine. Ces cavités sont nettement visibles à l'œil nu ; elles contiennent un liquide muqueux.

Quelle que soit la forme de la tumeur dans tous les cas que j'ai observés, — une dizaine, — il n'y a jamais tendance à l'envahissement. Le néoplasme est toujours nettement délimité. On n'observe cependant pas de capsule isolant la tumeur des tissus environnants. Au contraire, la muqueuse de la vésicule s'enfonce insensiblement dans la partie centrale de la tumeur, et les couches musculaires de celle-ci se continuent avec la musculature de la vésicule.

A l'examen microscopique (fig. 1), on peut distinguer dans la tumeur trois zones nettes.

Au centre, le néoplasme est constitué par un amas de tubes glandulaires en partie rectilignes, en partie sinueux, irréguliers. Ces tubes s'ouvrent dans la cavité de la vésicule et se continuent directement avec sa muqueuse. Leur paroi se compose d'une sorte de chorion riche en fibres conjonctives et élastiques, sur lequel repose un épithélium à une couche de cellules.

Les cellules sont cylindriques, hautes, très régulières, délimitées par un plateau sans cils. Leur noyau est basal, sphérique. Leur protoplasme est clair. Les mitoses sont rares et toujours normales.

Parmi ces cellules, il en est d'autres qui sont plus étroites et dont le noyau allongé occupe toute la hauteur de la cellule.

Je n'ai trouvé que très rarement des cellules caliciformes. Il n'est pas impossible cependant qu'il y en ait davantage, mais jusqu'à présent je n'ai examiné que du matériel d'autopsie, dont l'épithélium était en mauvais état de conservation par suite de l'action de la bile sur les tissus après la mort, ne permettant que des observations fragmentaires. Jamais je n'ai rencontré des formes cellulaires pathologiques pouvant faire penser à un néoplasme malin : pas de mitoses atypiques, pas de monstruosités cellulaires. Partout l'épithélium était toujours simple et régulier ; les tubes glandulaires étaient toujours séparés les uns des autres par des cloisons de tissu conjonctif et élastique.

Autour de ces formations glandulaires qui occupent le centre de la tumeur se trouve une couche de musculature lisse, assez dense. Les fibres musculaires sont disposées en faisceaux qui s'entrecroisent en tous sens, séparés les uns des autres par de minces cloisons conjonctives dans

lesquelles cheminent des vaisseaux. Cette musculature se continue sans interruption avec la musculaire de la vésicule.

Parfois on remarque des tubes glandulaires qui, partis de la zone centrale, s'infiltrent entre les faisceaux de la musculature pour constituer

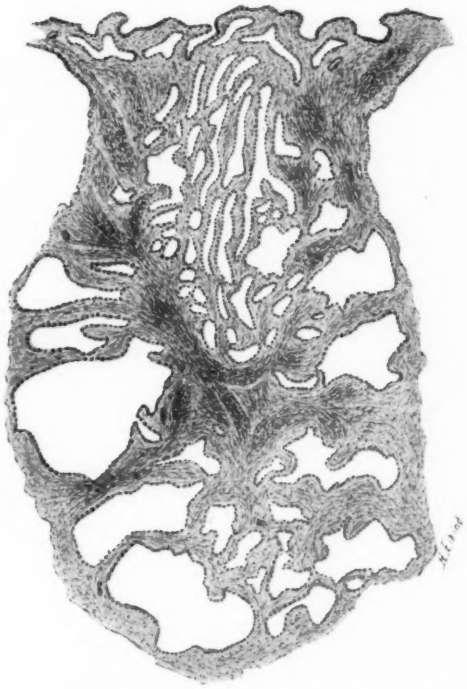

FIG. 1. — *Adénomyome du fond de la vésicule biliaire.*
En haut, la muqueuse de la vésicule biliaire. La tumeur est recouverte par le péritoine.

sous la séreuse la zone périphérique du néoplasme. Ces tubes sont accompagnés d'un chorion conjonctif et forment des kystes réguliers ou des cavités étoilées.

L'épithélium présente dans cette zone les mêmes caractères que sur les tubes de la zone centrale. Il sécrète un mucus qui remplit les cavités.

Les kystes sont séparés les uns des autres par des cloisons fibreuses

dans lesquelles on rencontre des faisceaux musculaires, expansion de la zone moyenne de la tumeur.

En résumé, l'adénomyome que je prends comme type se compose d'une zone centrale à tubes glandulaires étroits, d'une zone moyenne musculaire et d'une zone externe glandulaire, kystique. Naturellement, les diverses zones ne sont pas séparées les unes des autres par des cloisons étanches : les divers éléments se pénètrent mutuellement, donnant en réalité à la coupe un aspect moins schématique.

Il existe une forme un peu différente de la tumeur, forme plus petite,

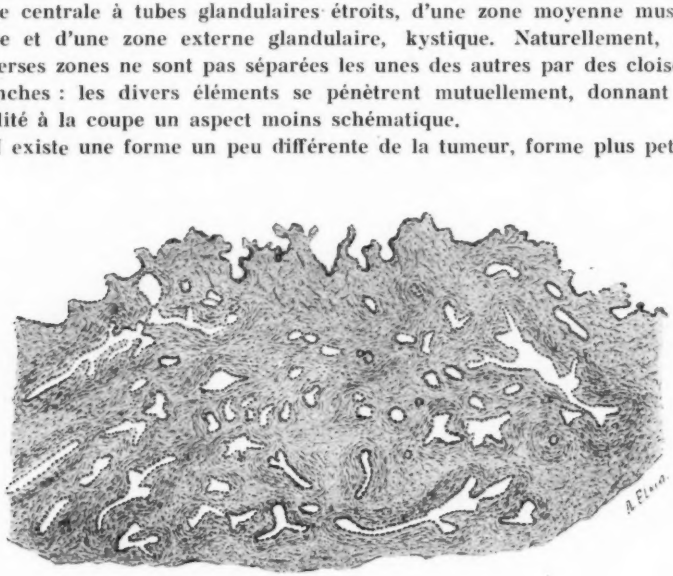

Fig. 2. — *Adénomyome du fond de la vésicule biliaire.*
En haut, la muqueuse ; en bas, la séreuse.

lenticulaire, à peine saillante sous le péritoine. (Fig. 2.) Dans ce cas, il semble, au cours de l'autopsie, que l'on soit en présence d'un simple épaississement localisé de la paroi de la vésicule. Pourtant, à la coupe, déjà on constate qu'il s'agit d'un tissu anormal. En effet, la tumeur est faite d'un tissu blanchâtre d'aspect fibreux, montrant du côté du péritoine des cavités kystiques plus ou moins visibles à l'œil nu.

L'examen microscopique prouve qu'il s'agit, dans ce cas aussi, d'une tumeur bénigne épithéliale et musculaire partant de la muqueuse de la vésicule. Si, en effet, — sur les coupes, — on suit le revêtement épithélial normal de la muqueuse biliaire, on voit qu'en arrivant sur la tumeur l'épithélium s'enfonce dans la profondeur sous forme de tubes nombreux, longs, à lumière étroite, étoilée, sinueux, anastomosés entre eux. Ces tubes se comportent comme des tubes de Luschka. Ils s'infiltrent

dans les interstices d'une musculature épaissie et plus irrégulière que la musculaire normale de la vésicule et atteignent ainsi la sous-séreuse.

Là ils se dilatent plus ou moins et forment parfois des kystes analogues à ceux que nous avons vus précédemment. L'épithélium est toujours le même : cylindrique, simple, tel que je l'ai décrit plus haut.

En examinant ainsi cette forme de tumeur de dedans en dehors, on trouve une zone correspondant à la sous-muqueuse avec des tubes épithéliaux ramifiés ; puis, au-dessous, une couche musculaire traversée par ces tubes épithéliaux, et enfin une région correspondant à la sous-séreuse, avec des formations glandulaires étroites ou kystiques.

En somme, sous ces deux aspects un peu différents, l'adénomyome du fond de la vésicule biliaire a toujours la même structure. C'est une tumeur épithéliale bénigne, accompagnée d'une prolifération musculaire nette, de nature sans doute hyperplasique. Le nom d'adénome lui conviendrait peut-être mieux que celui d'adénomyome, mais je conserve ce second terme, car, par un seul mot, il représente tout l'aspect histologique du néoplasme.

*
**

En présence de ce genre de tumeur, on peut se demander quelle est son importance clinique et quelle est sa signification au point de vue anatomo-pathologique.

Cliniquement, l'adénome de la vésicule biliaire ne présente en lui-même aucune importance. Il constitue une trouvaille d'autopsie, trouvaille si fortuite même que, — j'en suis certain, — la plupart du temps, il passe inaperçu. Sa localisation, son volume, sa structure, sont tels qu'il ne peut faire aucun symptôme. En outre, il ne semble nettement dépendant d'aucune affection.

Dans les cas où j'ai pu avoir des anamnèses exactes, je n'ai trouvé que trois fois dans le passé des malades une affection biliaire qui aurait pu jouer un rôle dans la genèse de ces tumeurs. Une première fois, il s'agissait d'un homme de soixante-deux ans chez lequel la tumeur était associée à une cholécystite chronique. Dans deux autres cas, — un homme de soixante-quatorze ans et une femme de soixante-ans, — il y avait coexistence de cholélithiase avec la tumeur. Ces trois observations ne me semblent cependant pas suffisantes pour tirer des conclusions. Un fait plus important est que la cholécystite chronique et la cholélithiase sont des affections extraordinairement banales, et cependant jamais, jusqu'à présent, les auteurs qui se sont occupés de ces affections n'ont relevé la présence de tumeur analogue à celles qui font l'objet de cette étude. Ni Aschoff ni Herxheimer ne les mentionnent. D'ailleurs, si une

inflammation ou une irritation chronique avait un rôle à jouer dans la genèse de ces formations, pourquoi leur siège ne serait-il pas quelconque ? pourquoi ne trouverait-on pas des tumeurs semblables dans des régions de la vésicule autres que le fond ? Dans une de mes observations, j'ai trouvé la tumeur associée à une affection péritonéale chronique. Il s'agissait d'un jeune homme de dix-sept ans atteint de tuberculose pulmonaire, avec péritonite tuberculeuse diffuse. Sur la vésicule biliaire, un adénomyome dont le revêtement séreux présentait plusieurs nodules tuberculeux nets. La tumeur elle-même était totalement indemne d'inflammation ; pas traces de tuberculose non plus ni dans la musculaire, ni dans la muqueuse de la vésicule.

Je n'ai pas non plus trouvé ces tumeurs dans les cas de compression des voies biliaires avec stase chronique consécutive.

En général, l'anamnèse est blanche. Ainsi le cas d'une femme âgée d'environ quarante-cinq ans, — une nerveuse qui souffre toute sa vie de l'estomac sans que l'autopsie ne décèle une cause à ces douleurs, — qui n'a jamais eu d'affection hépatique ni biliaire, qui n'a ni cholécystite ni cholélithiase, et qui présente sur le fond de sa vésicule un adénomyome du type le plus caractéristique. Cet autre cas encore d'une femme de trente-trois ans sans passé biliaire qui meurt de péritonite purulente à la suite d'un « abortus provocatus », et chez laquelle on trouve un adénomyome sur une vésicule sans cholécystite ni cholélithiase.

Quelle est donc la signification qu'il faut donner à ces tumeurs ? Au premier abord, — en se basant sur la fixité de la localisation, — on pourrait penser à une hétérotopie épithéliale d'origine embryonnaire, telle qu'il s'en rencontre fréquemment sur le tube digestif et ses annexes. Lubarsch a décrit dans la cholécystite chronique des proliférations épithéliales *diffuses* intéressant des régions quelconques de la vésicule ; il les rattache précisément aux hétérotopies épithéliales d'origine inflammatoire, mais leur localisation et leur aspect sont totalement différents de nos tumeurs. Une hétérotopie pancréatique, analogue à celles si fréquentes que l'on rencontre sur les diverticules de Meckel, est à éliminer d'emblée; le tissu de l'adénomyome ne rappelle en rien le tissu pancréatique. Il en est de même pour les hétérotopies gastriques, intestinales ou utérines. L'épithélium de la tumeur est celui de la vésicule biliaire ; il ne ressemble à aucun autre.

On pourrait aussi penser à une malformation congénitale, à un trouble dans le développement de la vésicule biliaire. Dans ce cas, on devrait pouvoir rencontrer la tumeur chez le fœtus et chez le nouveau-né. Jusqu'à présent, mes recherches ont été vaines, je ne l'ai rencontrée qu'une fois, chez un jeune homme de dix-sept ans. D'autre part, les notions acquises sur le développement de la vésicule biliaire ne permettent pas

de concevoir une malformation des voies biliaires sous l'aspect des formations que j'ai décrites.

Il est bien probable qu'il faille rechercher l'apparition de l'adénomyome du fond de la vésicule biliaire dans une particularité de constitution des individus. Il faut le considérer sans doute comme le produit d'une prédisposition individuelle ou d'un état constitutionnel particulier. Je sais bien que parler d' « état constitutionnel » ne sert bien souvent qu'à cacher notre ignorance. Mais, dans le cas particulier, je ne vois pour le moment pas d'autre explication. Dès lors, l'irritation chronique des tissus sous forme d'inflammation ou de lithiase, si elle est présente, ne joue qu'un rôle secondaire, celui de rendre apparente une propriété spéciale de l'organisme. Ainsi la signification pathologique de l'adénomyome de la vésicule biliaire n'est pas plus grande que celle des verrues cutanées ou des polypes intestinaux et utérins, dont l'origine semble parfois remonter assez nettement à des irritations chroniques.

J'avais constaté que l'adénomyome coexistait parfois avec d'autres tumeurs épithéliales bénignes ou malignes, et j'avais voulu trouver dans la multiplicité des néoplasmes un argument pour cette « diathèse néoplasique » éventuelle. Mais mes nouvelles observations ne sont pas venues confirmer nettement cette hypothèse : l'adénomyome était souvent la seule tumeur décelable.

Il serait fastidieux d'insister sur ce point. Dans le cas présent, comme dans bien d'autres, lorsqu'on parle de tumeur, il faut attendre que l'avenir nous explique l'étiologie de toutes les néoplasies.

En terminant, l'on pourrait encore se demander si l'adénomyome du fond de la vésicule biliaire a un rôle à jouer dans la genèse du cancer de cet organe. Sans pouvoir prouver ni le pour ni le contre, je ne le pense pas pour deux raisons, un peu fragiles, il est vrai : d'abord, parce que je n'ai pas encore trouvé un adénomyome en voie de transformation maligne, et puis parce que le cancer de la vésicule ne se développe pas avec une préférence marquée dans le fond de l'organe. Dans la majorité des cas, en effet, il prend naissance plutôt dans la région du col, où jusqu'à présent je n'ai pas rencontré d'adénomyome.

SUR LE COMPORTEMENT DES MÉTASTASES PLEURALES DES PARAGANGLIOMES

par

BONNAMOUR, DOUBROW et MONTEGUE

Dans un cas de pachypleurite cancéreuse massive métastatique, nous avons pu étudier le comportement histologique d'une métastase d'un paragangliome surrénalien au niveau de la plèvre. Ce comportement diffère sensiblement de celui qu'on connaît pour les métastases médiastinales ; c'est pourquoi nous en donnons la description.

DESCRIPTION DE LA TUMEUR

A) *Au niveau de la surrénale,* la tumeur présente les caractères habituels des paragangliomes : dans un stroma, fortement développé, se trouvent des éléments néoplasiques polymorphes. De place en place, ils sont chargés de granulations sidérophiles, de taille et de nombre variable. Ces granulations occupent le plus souvent la région paranucléaire, formant une sorte de coiffe sur un côté du noyau. Les éléments cellulaires qui les portent sont pour la plupart situés autour des grosses veines. Ailleurs, on trouve des cellules allongées, fusiformes, avec des granulations sidérophiles entourant les deux pôles nucléaires. Enfin on trouve des éléments remplis de nombreuses vacuoles et d'autres encore dont le protoplasma semble criblé de fentes et acquiert, de ce chef, un aspect filamenteux. On peut saisir les formes intermédiaires entre les cellules néoplasiques chargées de grains sidérophiles et celles qui en sont dépourvues. (Fig. 1.)

Certaines cellules néoplasiques subissent une kératinisation intense aboutissant à la formation des globes cornés. (Fig. 2.)

Ces caractères, conformes à ceux des paragangliomes surrénaliens, permettent le diagnostic de la tumeur.

B) *Au niveau de la plèvre,* cependant, l'aspect morphologique de la tumeur est très différent ; et si l'on n'avait pas les termes de comparaison nécessaires dans les éléments dépourvus de grains sidérophiles dans la surrénale, il aurait été impossible de faire le diagnostic de paraganglioma rien que sur la tumeur pleurale.

Les cellules, grosses, sphériques pour la plupart, assez régulières, sont pourvues d'un noyau volumineux assez polymorphe. La membrane

nucléaire paraît tantôt plissée, tantôt étoilée ; le nombre et le volume des nucléoles présentent aussi des variations considérables. Les mitoses sont rares ; la plupart d'entre elles revêtent la forme d'une plaque équa-

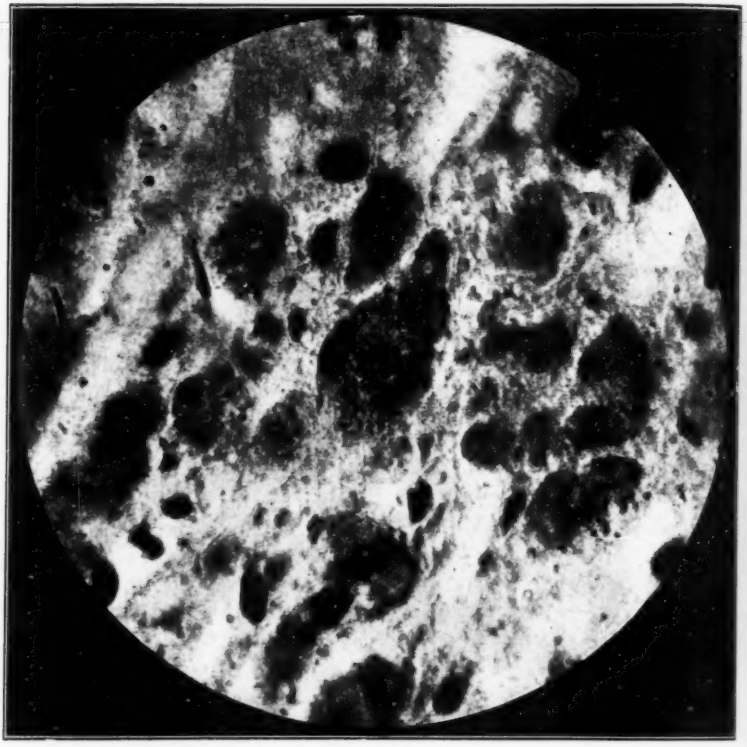

FIG. 1. — *Tumeur de la surrénale* (fort grossissement : immersion 1/12). Plusieurs cellules sont remplies de grains sidérophiles *.

toriale. Il est difficile de préciser le nombre de chromosomes qui, par ailleurs, sont très inégaux.

Le protoplasma dense, homogène, nettement acidophile, est ailleurs criblé de fentes irrégulières lui donnant l'aspect rappelant grossièrement celui de l'ergastoplasma de PRENANT. (Fig. 3.)

* Les microphotographies de ce travail sont dues à l'obligeance de M. A. Lumière.

Le stroma est formé par un tissu conjonctif dense se colorant en rouge intense par le picro-ponceau. Les fibrilles collagènes, serrées en faisceaux, sont ailleurs beaucoup plus espacées. Grêles, elles s'insinuent entre les travées néoplasiques, encerclant par place de petits groupes de trois ou quatre cellules.

On ne peut noter aucun dispositif papillaire ou tubulé au niveau de

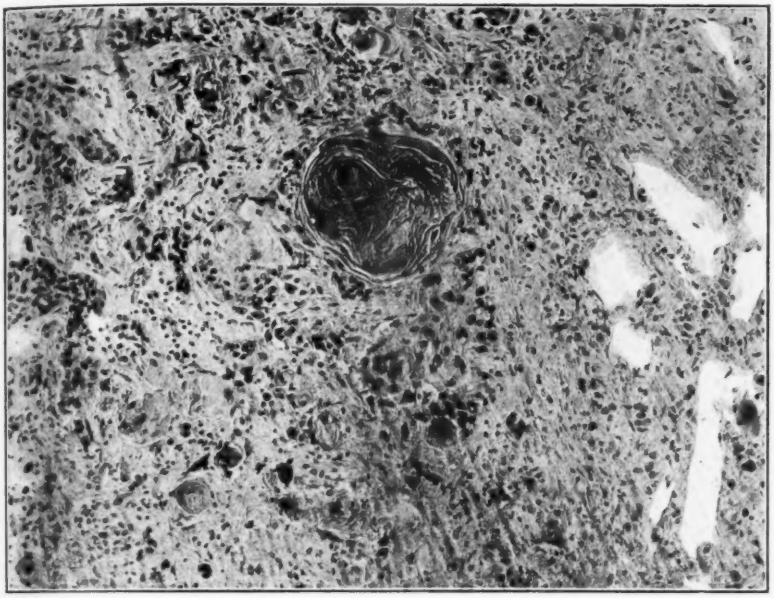

FIG. 2. — *Tumeur de la surrénale* (faible grossissement).
Petits amas de cellules néoplasiques disséminés dans le stroma. La tumeur est abondamment vascularisée. Kératinisation nette : plusieurs globes cornés.

la tumeur. Dans le stroma, on ne trouve aucune différenciation myoïde. Les fibres élastiques font entièrement défaut.

La tumeur est très mal vascularisée, malgré l'abondance du stroma. On ne trouve aussi nulle part de kératinisation. (FIG. 4.)

La recherche des graisses montre que les cellules néoplasiques en sont complètement dépourvues ; ce n'est que de loin en loin qu'on peut noter l'une ou l'autre cellule contenant des enclaves graisseuses ; encore ne

les trouve-t-on que dans les cellules qui, par ailleurs, présentent des altérations nucléaires sous forme de pycnose ou de chromatolyse manifestes. Aussi serait-on tenté de voir dans les graisses en question un simple test de dégénérescence par asphyxie.

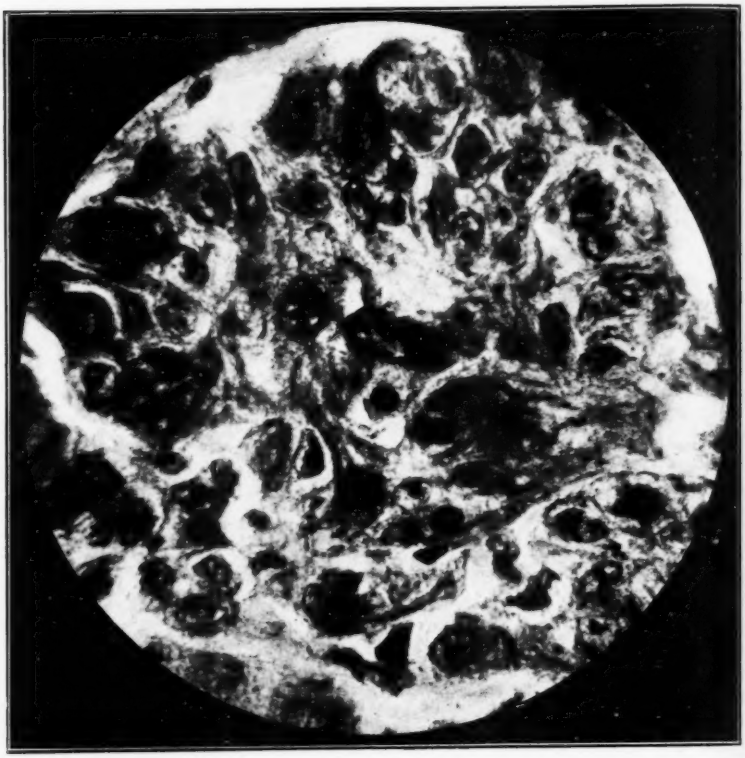

FIG. 3. — *Tumeur pleurale* (fort grossissement : immersion 1/12). Les cellules sont indifférenciées. Pas de grains sidérophiles.

Cependant, la lipopexie est très nette dans les cellules du stroma et du poumon sous-jacent.

Enfin, on peut noter, au niveau du poumon, quelques métastases microscopiques. Elles sont localisées uniquement au niveau des vaisseaux sanguins, dont l'armature élastique, encore persistante, ne laisse aucun doute quant à leur nature. (Fig. 5.)

DISCUSSION DES FAITS OBSERVÉS

Deux particularités de la métastase pleurale sont à retenir :

1° Ses éléments sont beaucoup moins différenciés que ceux de la tumeur primitive ;

2° On n'y constate pas de vaisseaux.

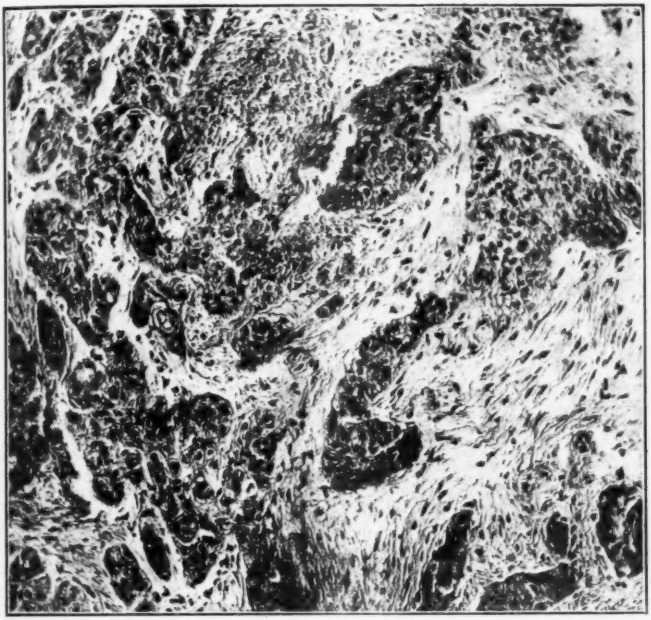

FIG. 4. — *Tumeur pleurale* (faible grossissement).

Les boyaux néoplasiques sont noyés dans un stroma bien différencié. Les cellules épithéliomateuses ne présentent aucune différenciation spéciale. Pas de kératinisation. *Remarquer l'absence des vaisseaux.*

On sait que les métastases ganglionnaires des paragangliomes, au niveau du médiastin, conservent la structure de la tumeur primitive (cas de GRAVIER et BERNHEIM). Le comportement différent de la métastase pleurale serait-il dû au défaut de la vascularisation ? Cette métastase, dépourvue de vaisseaux, peut être comparée, au point de vue des conditions physiologiques de son existence, à un explant d'une tumeur. Or,

comme le montrent les observations encore inédites de POLICARD, la greffe de pareils explants réussit d'autant mieux que le tissu auquel on s'adresse pour l'héberger est moins vascularisé. D'autre part, lorsqu'on fait pousser des explants tissulaires *in vitro* sur un milieu de culture,

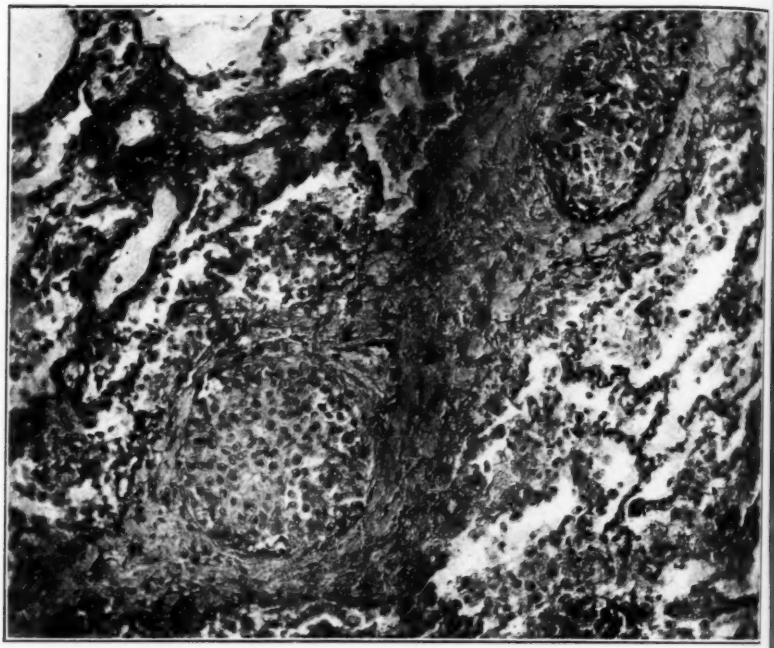

FIG. 5. — Noyau de généralisation au niveau du poumon.
Le poumon lui-même ne présente que les caractères d'un œdème banal. On voit une veine atteinte d'une endophlébite oblitérante. On reconnaît ses contours par les éléments de la limitante élastique encore persistante. Sa lumière est remplie par le tissu fibreux d'un thrombus organisé et deux boyaux néoplasiques coupés en travers.

c'est-à-dire en dehors de toute influence vasculaire, on voit le tissu explanté perdre certains caractères morphologiques en rapport avec son activité fonctionnelle.

On pourrait donc supposer que, dans le cas particulier, la différence dans la morphologie des deux tumeurs s'explique de la même façon, et que l'état de vascularisation d'une tumeur joue un rôle important dans son évolution atypique.

Institut d'Anatomie Pathologique de l'Université de Sofia

SUR LA LOCALISATION DES TUMEURS GLOMIQUES

(Angio-neuromyome de P. Masson)

par

Assen PRODANOFF

En 1924, M. le professeur Masson (1), le premier, a décrit trois petites tumeurs sous-unguéales, nettement caractérisées par leurs structures macroscopique et microscopique. La similitude des caractères cliniques de chacun de ces cas complète le tableau spécial de ce nouveau type de tumeurs et en font une entité morbide.

Peu après lui, en 1925, Martin et Dechaume (2) ont communiqué encore deux cas tout à fait identiques aux premiers.

Les constatations de M. Masson sur les « glomus artériels des régions tactiles », considérés comme les organes normaux, points de départ des tumeurs, conduisent à une question très importante : celle de la localisation de ces dernières. Est-elle strictement limitée aux points où les glomus abondent ? D'après les cinq cas publiés jusqu'à ce jour, on pourrait penser que leur unique siège possible est aux phalanges digitales et particulièrement sous les ongles.

Le travail de M. Masson concernant la structure et la localisation des glomus artériels des régions tactiles admet cependant des éventualités plus variées. En nous montrant la raréfaction des glomus artériels à partir des extrémités et sur le dos des doigts, il admet l'existence de ces formations aux autres parties du corps, mais dans des proportions bien plus faibles, ce qui rend leur découverte moins aisée. S'il en est ainsi, les tumeurs glomiques doivent exister en dehors des doigts.

(1) P. Masson. — *Lyon chirurgical*, mai-juin 1924.
(2) Joseph Martin et J. Dechaume. — *Annales d'Anatomie pathologique*, t. II, 1925, n° 3.

Et si la quantité relativement faible de ces glomus dans les autres parties du corps gêne leur découverte, nous sommes en droit de penser que la constatation de tumeurs, caractéristiques à la fois par leur tableau clinique et par leur structure, pourra démontrer *a posteriori* la présence des glomus artériels, à condition, bien entendu, que ceux-ci soient seuls capables de donner naissance à cette catégorie tumorale.

⁂

N..., âgé de soixante-huit ans, cordonnier à Samocov, a été victime, il y a vingt-deux ans, d'une chute dans laquelle il s'est blessé à la tête et à la main gauche. Quelques jours après, il a commencé à sentir des douleurs très légères dans la cuisse gauche. La région douloureuse était circonscrite à la face interne, à 20 ou 25 centimètres au-dessus du genou. Cet état reste inchangé pendant neuf ans (1904-1913) ; mais, à partir de ce moment, les douleurs augmentent à tel point que le patient est obligé de maintenir la main gauche dans la poche de son pantalon pour éviter les contacts de l'étoffe. Cette précaution lui donnait une démarche spéciale. Les douleurs ne cèdent à aucun traitement médicamenteux. En 1919, en outre, il commence à souffrir du dos et du ventre. Les douleurs surviennent, atroces, sous forme de crises, pendant le jour et pendant la nuit, et durent quelques minutes. Les contacts de la région douloureuse sont des plus pénibles pendant le coït, où les douleurs irradient vers le testicule et l'abdomen.

L'examen découvre un petit nodule sous-cutané, fort douloureux, siégeant à la partie moyenne de la face externe de la cuisse gauche. Le derme sus-jacent ne présente pas de particularité.

Le médecin, jugeant ces constatations peu satisfaisantes, était plutôt disposé à considérer le malade comme un neurasthénique. Il lui proposa cependant une intervention chirurgicale. L'extirpation fut faite sous anesthésie locale (Dr. VOCHNIT-CHAROFF), le 11 mars 1926.

D'après les dires du patient (28 mai), depuis le jour de l'opération, il est complètement guéri et ne trouve pas de mots pour exprimer sa satisfaction.

⁂

Nous avons reçu la tumeur complètement couverte par le derme sus-jacent et le tissu cellulo-adipeux environnant. Elle était régulièrement arrondie, mesurant de 10 à 11 millimètres de diamètre, de couleur rose

FIG. 1. — Aspect général de la tumeur à un faible grossissement.

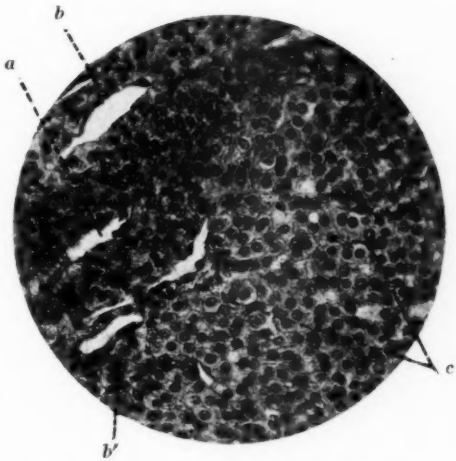

FIG. 2. — La tumeur à un fort grossissement.

a) Différenciation des cellules de la couche musculaire dans la paroi d'une artériole.

b, *b'*) Disposition « endocrinienne » des cellules épithélioïdes.

c) Corpuscules hyalins entre les cellules épithélioïdes.

blanchâtre et de consistance très molle. Fixation au Bouin, inclusion à la paraffine.

L'aspect histologique (technique de M. Masson) nous a paru tout d'abord inexplicable. Il était difficile de conclure si cette tumeur était d'origine épithéliale ou bien mésenchymateuse. Incluse dans une capsule imparfaite, elle était composée par des éléments cellulaires probablement situés autour des vaisseaux sanguins. La plus grande partie de ces derniers étaient d'aspect caverneux, irrégulier. (Fig. 1.)

La majorité des éléments néoplasiques ont une structure caractéristique de cellules épithéliales. Leur noyau est grand, arrondi, contenant un nucléole et un système chromatique de densité moyenne ; le protoplasme est en quantité proportionnelle, peu acidophile. Ces cellules sont au voisinage de vaisseaux et, par places, leur disposition est franchement circulaire et elles sont difficiles à distinguer des fibres musculaires lisses. Les cellules d'aspect épithélial sont polygonales, très claires. Lorsqu'elles sont isolées les unes des autres, les cellules de ce genre sont arrondies. Par places, les cellules épithéliales entourent les vaisseaux de telle façon que l'endothélium n'est séparé d'elles que par une couche de collagène très mince ; l'aspect rappelle alors celui d'une glande endocrine. (Fig. 2.)

Pour l'éclaircissement de ce cas, la coloration trichromique de M. Masson nous a beaucoup servi. Elle nous a montré la structure précisément décrite par lui dans les tumeurs glomiques. On voit clairement les transitions incontestables entre fibres musculaires lisses et cellules épithéliales bien caractérisées et leurs liens avec les éléments nerveux. On peut suivre la série des états intermédiaires entre les fibres musculaires lisses faisant partie de la couche musculaire et les cellules épithéliales. Les formes intermédiaires possèdent un noyau ovale et un protoplasme allongé, plus fortement colorable et contenant des fibrilles. La constatation des transitions est plus facile à faire autour des petits vaisseaux. (Fig. 3.)

Une particularité des cellules que l'on ne peut constater qu'au plus fort grossissement (immersion), c'est l'existence de prolongements protoplasmiques donnant l'image de cellules nerveuses. (Fig. 4.)

Le tissu intermédiaire, celui qui sépare les formations cellulaires périvasculaires et les cellules épithéliales isolées, contient une grande quantité d'éléments schwanniens, et on peut constater que certains viennent au contact des cellules épithéliales. Les éléments nerveux sont plus nombreux dans le tissu conjonctif ambiant ; cette constatation prend une plus grande valeur si on la confronte avec les prolongements des cellules épithéliales signalés plus haut.

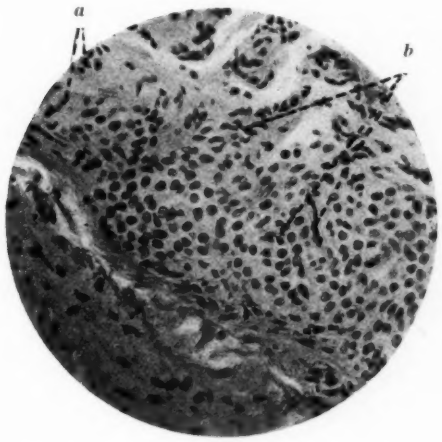

FIG. 3. — Le glomus coccygien chez un enfant de dix mois (même grossissement).
a) Paroi d'une artère.
b) Capillaires entourés de cellules épithélioïdes.

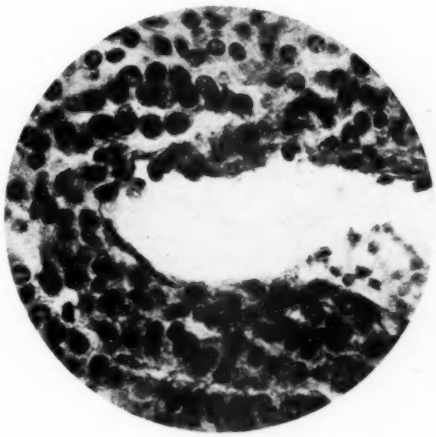

FIG. 4. — La tumeur, à l'immersion.

*
**

On voit, d'après notre description, combien il est difficile de préciser la nature histologique des constituants de cette tumeur. Elle ne peut être placée que parmi les tumeurs glomiques (Angio-neuromyomes artériels) de Masson.

Le cas que nous apportons possède des caractères cliniques, anatomiques et histologiques identiques à ceux des cas publiés par Masson et par Martin et Dechaume. Le seul point qui diffère, c'est sa localisation.

Comme nous l'avons vu, Masson n'affirme pas que la localisation des glomus neuromyo-artériels donnant naissance aux tumeurs glomiques soit strictement limitée aux doigts ; il admet qu'il y en ait dans les autres parties du corps, mais là ils sont beaucoup moins nombreux, ce qui rend leur découverte difficile. Il va encore plus loin, en considérant comme homologues « les cellules semblables à des cellules cartilagineuses », décrites dans la paroi des artères ciliaires par Muller, les cellules rencontrées par Weidenreich dans les « housses de Schweigger-Seidel » des artères terminales de la rate, celles décrites par Arnold dans la queue de certains singes et du chien et réétudiées par Schumacher, et le glomus coccygien. Cette identification amène l'idée que le système glomique est très abondant, quoique en quantité différente dans les diverses parties de l'organisme.

*
**

Les tumeurs glomiques peuvent siéger en dehors des doigts. Si, sur un cas unique, nous ne pouvons établir des conclusions et des statistiques, la localisation extra-digitale de ces tumeurs ne doit cependant pas être exceptionnelle ; mais il ne faut pas oublier que ces tumeurs ne sont pas étudiées et ne sont connues que depuis deux ans à peine. Le fait que, dans cette courte période, le nombre des cas publiés a doublé et que, nous l'avons démontré, on peut en trouver hors des doigts, nous fait penser que l'étude de cette entité morbide, tant au point de vue clinique qu'au point de vue anatomique, sera complète dans peu d'années.

LES TUMEURS GLOMIQUES SOUS-CUTANÉES EN DEHORS DES DOIGTS

(Angio-neuromyomes artériels)

par

Pierre MASSON et **Louis GERY**

Professeur — Chargé de Cours

à la Faculté de Médecine de Strasbourg

Il y a deux ans, l'un de nous a eu l'occasion de décrire (1) trois cas de petites tumeurs ayant une véritable individualité clinique : siège sous-unguéal, coloration bleuâtre analogue à celle d'un hématome récent, douleur exquise, spontanée et provoquée, lancinante et irradiante, parfois troubles sympathiques, à la fois trophiques et circulatoires, du côté homologue du tronc et même de la face. Leur structure histologique n'était pas moins étrange et ne pouvait se rattacher à aucun tissu ou organe connus.

Il en entreprit l'étude et put se convaincre qu'elles dérivaient d'organes incomplètement décrits et bien oubliés (2), siégeant sur le trajet de certaines anastomoses artério-veineuses et dont il refit l'étude sous le nom de « glomus neuromyo-artériel » ; il les compara aux organes de Ruffini, sans oser les identifier complètement ; il leur attribua un rôle régulateur sur la circulation dans les territoires tactiles.

(1) P. Masson : « Le Glomus neuromyo-artériel des régions tactiles et ses tumeurs » (*Lyon Chirur.*, mai-juin 1924, fasc. 24, pp. 257-280, 8 fig., dont une planche en couleurs).

(2) Grosser (Otto) : Zur Anatomie und Entwicklungsgeschichte des Gefässsystems der Cheiropteren » (*Anat. Hefte*, H. 55, Bd. XVII, 1921) ; — Hoyer (H.) : « Ueber unmittelbare Verbindungen zwischen Arterien un Venen » (*Denkschrift der Warsschauer med. Gesellsch.*, 1873, pp. 51-54) ; — Hoyer (H.) : « Ueber unmittelbare Einmündung kleinster Arterien in Gefässaste venösen Charakters » (*Arch. f. mikr. Anat.*, Bd. XIII, 1877, p. 603) ; — Mueller (H.) : « Ueber de unmittelbaren Uebergang der Arteria radialis in die Vena cephalica bei Fledermaüsen » (*Würzburger naturwiss. Zeitschr.*, Bd. IV, 1863) ; — Mueller (J.) : *Handbuch der Physiologie*, 1844 ; — Von Schumacher : « Ueber das Glomus coccygeus des Menschen et die Glomeruli caudales der Saügetiere » (*Arch. f. mikr. Anat.*, Bd. 71, p. 58, 1908).

Peu après, il revint avec BARRÉ sur la question (1), en développant son côté clinique.

Ces tumeurs, bien que tout à fait méconnues auparavant, ne sont certainement pas rares. Nous en avons trouvé maint exemple dans plusieurs collections, sous diverses étiquettes (endothéliomes, périthéliomes, etc.). Beaucoup avaient été enlevées comme « fibromes ou tubercules sous-cutanés » douloureux, et, un an plus tard, Joseph-F. MARTIN et DECHAUME, en publiaient deux cas (2).

Les glomus neuromyo-artériels sont particulièrement abondants à la face palmaire des doigts, à la face plantaire des orteils et dans le lit sous-unguéal, et le parallélisme de leur présence avec celle des corpuscules de Wagner-Meissner est frappant. Toutefois, il est possible qu'ils existent ailleurs, mais à un degré de rareté telle qu'ils n'aient pas encore été vus, ou sous une forme trop peu différenciée pour qu'ils soient facilement reconnaissables. Du reste, en dehors des régions considérées comme tactiles, le glomus coccygien représente un de ces organites, — à la fois complexes et très différenciés, — superposables non pas tant au glomus normal des doigts qu'à ses tumeurs.

Ce qui rend vraisemblable l'hypothèse de leur ubiquité, c'est qu'on en a rencontré — à la vérité très exceptionnellement — dans des dermes pathologiques (3). On pouvait dès lors supposer que des tumeurs de même nature devaient se rencontrer en dehors des régions tactiles. Les quatre cas que nous allons rapporter le prouvent.

⁂

CAS I. — Cette tumeur, provenant d'un homme de soixante-neuf ans, a été retrouvée dans la collection laissée par CHIARI ; elle y était étiquetée (et ce diagnostic pourrait se justifier partiellement) : « périthéliome sous-cutané de l'avant-bras ». C'est, de beaucoup, la plus volumineuse que nous connaissions, puisqu'elle atteint le volume d'une noisette (12×18 m/m. sur les coupes).

A un faible grossissement, elle apparaît comme presque régulièrement ovalaire ; nettement encapsulée, elle est tout entière située dans l'hypoderme, comprimant et soulevant la région de l'hypoderme qui la recouvre.

Sa structure est plus facile à analyser que pour les autres cas qui vont

(1) J.-A. BARRÉ et P. MASSON : « Etude anatomo-clinique de tumeurs cutanées sous-unguéales douloureuses » (*Bull. Soc. française de Dermatol. et de Syphiligr.*, Réunion de Strasbourg du 20 juillet 1924).

(2) Joseph-F. MARTIN et DECHAUME (Lyon) : « Les tumeurs glomiques (Angio-neuro-myomes artériels) » (*Ann. d'Anatomie pathol. médico-chirurg.*, t. II, mai 1925, pp. 239-240 ; 4 fig.

(3) P. MASSON, *loc. cit.*

suivre ; c'est pour cette raison que nous commençons par la décrire, bien qu'elle soit plus évoluée que ceux-ci et remaniée par la sclérose.

Dès le premier coup d'œil, l'aspect angiomateux est manifeste ; de

FIG. 1. CAS I. — La tumeur à un grossissement moyen, pour montrer sa disposition générale. Les deux sortes de vaisseaux, individualisés par des espaces de tissu conjonctif hyalin semé de cellules épithélioïdes.

très nombreuses lumières vasculaires la perforent, la plupart de ces lumières étant limitées par des parois nettement constituées et individualisées. Sauf exception, les parois restent distinctes les unes des autres ;

il n'y a pas de disposition « caverneuse » ; au contraire, entre deux parois vasculaires s'étendent souvent des espaces plus ou moins considérables de tissu conjonctif plus ou moins hyalin, semé de cellules sur lesquelles nous reviendrons. (Fig. 1.)

Nous décrirons successivement les lumières, les parois et le tissu qui s'interpose entre celles-ci.

Les *lumières* sont particulièrement larges et, bien qu'il s'agisse d'une pièce opératoire, les parois ne sont pas revenues sur elles-mêmes, transformant ainsi la cavité vasculaire en une fente virtuelle : ceci peut s'expliquer le plus facilement par la sclérose qui a modifié la tumeur. Les lumières sont très irrégulières et ont des formes très variables, ce qui ne tient pas à l'incidence des coupes, mais bien à leur constitution festonnée. Leurs dimensions ne sont pas moins diverses, alors que plusieurs sont larges de 1 ou 2 millimètres, d'autres ont la taille de capillaires. Presque toutes contiennent du sang. L'absence de collapsus explique que l'endothélium qui les recouvre ne prenne jamais un aspect haut, glanduliforme, mais reste au contraire formé de cellules aplaties dont les noyaux sont largement espacés les uns des autres.

Les *parois* sont de constitutions différentes suivant le vaisseau considéré, et l'on peut, sans schématiser, retrouver les deux types décrits dans le mémoire princeps : dans le premier type, la paroi est composée de deux sortes de cellules (d'abord, seulement séparées de l'endothélium par une mince lame conjonctive, des fibres musculaires lisses surtout circulaires ; extérieurement, des cellules épithélioïdes présentant d'une part toutes formes de transition avec les fibres musculaires, d'autre part en rapports étroits avec une « résille » nerveuse amyélinique). Dans le cas qui nous occupe, les vaisseaux du premier type sont relativement nombreux, et on en trouve non seulement dans les régions périphériques, mais aussi dans les parties centrales de la tumeur. Contre l'endothélium et séparées de lui par une membrane conjonctive parfois très fine, des fibres lisses se superposent en couches presque toujours transversales (exceptionnellement, il existe une musculeuse externe longitudinale plus ou moins incomplète). Le nombre de ces couches est variable, mais n'est jamais très grand. En dehors, les cellules épithélioïdes se tassent en une ou quelques couches, puis elles s'essaiment dans le tissu fibreux, où nous les retrouverons tout à l'heure.

Dans la paroi des vaisseaux du deuxième type, l'endothélium est doublé extérieurement par des cellules épithélioïdes sans interposition de cellules muscluaires.

Sur un très grand nombre de vaisseaux, on assiste à un remaniement par la *sclérose* : le tissu fibreux s'insinue entre les éléments que nous venons de voir, les écarte les uns des autres et souvent les clive en couches

concentriques. Lorsque le processus est poussé à l'extrême, le vaisseau ne semble plus limité que par l'endothélium ou même semble creusé en plein tissu conjonctif, les cellules qui composent la paroi étant reportées très en dehors et perdues dans le tissu fibro-hyalin interposé. En certains points, les éléments musculaires ou épithélioïdes, isolés un à un dans le tissu interstitiel, simulent une disposition chondroïde.

Comme nous l'avons déjà plusieurs fois signalé, les parois vasculaires

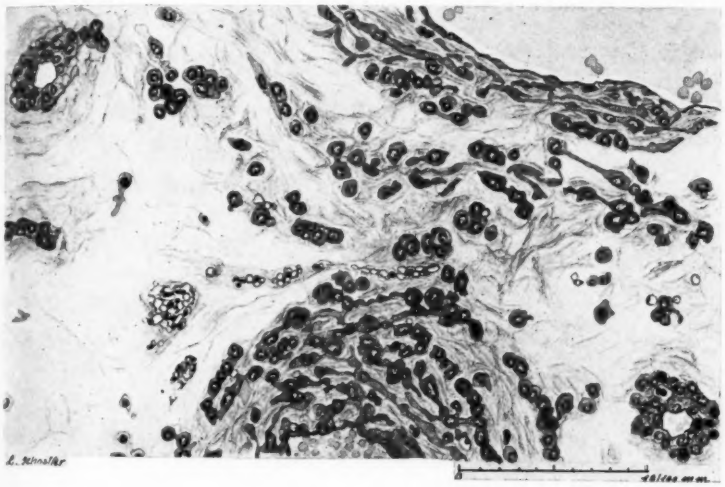

FIG. 2. CAS I. — (Fort grossissement). Dans le coin supérieur droit et en bas, portions de vaisseaux de premier ordre, avec des fibres musculaires et des cellules épithélioïdes. Aux coins supérieur gauche et inférieur droit, deux vaisseaux de deuxième ordre. Ces quatre vaisseaux sont séparés par du tissu fibro-hyalin, semé de cellules épithélioïdes et parcouru de fibres nerveuses, réunies en troncules (au-dessus du vaisseau inférieur) ou isolées (à droite des précédentes).

sont écartées les unes des autres par un tissu interstitiel abondant. C'est un tissu fibreux, hyalinisé plus ou moins suivant les points ; il présente quelques clasmatocytes, mais les fibroblastes y sont très rares ; il n'y a, pour ainsi dire, pas de cellules diapédétiques. Outre les fibres collagènes, par places fort clairsemées et grêles, il présente çà et là quelques fibrilles élastiques ; celles-ci peuvent, quoique assez rarement, se tasser autour de la paroi vasculaire en une formation vaguement organisée ; on peut même, parfois, les voir s'insinuer entre les éléments de cette paroi,

mais jamais il n'existe rien qui ressemble à une limitante interne, — ce qui n'a rien d'étonnant, puisque cette limitante manque dans les artères du glomus normal.

Plus intéressants sont les éléments qui sont inclus dans le tissu conjonctif sans en faire partie. Il y a d'abord de nombreuses cellules arrondies, à protoplasme clair, mais homogène, qui sont des cellules épithélioïdes écartées de leurs congénères par la croissance du tissu fibro-hyalin ; tantôt elles sont isolées une à une à la manière des cellules cartilagineuses ; tantôt elles sont accolées en files linéaires, ou tassées en petits amas alvéolaires ; ailleurs, elles n'ont de connexions entre elles que par les prolongements qui constituent un de leurs caractères fondamentaux. Elles sont plus inégales de taille et leurs noyaux ont une chromaticité plus variable que les éléments restés en place dans la paroi.

Çà et là, on peut trouver aussi quelques fibres musculaires dissociées par la sclérose, isolées ou en rapport soit avec d'autres fibres semblables, soit avec des cellules épithélioïdes.

Les formations nerveuses, si intéressantes, sur lesquelles l'un de nous a insisté tant dans la description du glomus neuromyo-artériel que dans celle de ses tumeurs, ne manquent pas dans ce cas, mais elles sont plus difficiles à retrouver ; cela n'est pas étonnant : la tumeur a été remaniée par la sclérose ; celle-ci s'est insinuée entre les vaisseaux et les a écartés ; les parois ont été atteintes à leur tour, en commençant par la périphérie, région la plus riche en nerfs. Par contre, si la « résille » nerveuse n'existe plus en temps que résille, ses constituants, lorsqu'on les retrouve, sont beaucoup plus faciles à étudier ; ils sont comme dissociés, dilués ; c'est un écheveau débrouillé. (Fig. 2.)

Ces formations comprennent des troncules nerveux que l'on retrouve sur la coupe, sectionnés suivant toutes les incidences, et des filets nerveux amyéliniques isolés. La densité de ceux-ci est très variable suivant les plages, sans atteindre la densité que l'on trouve dans les angiomes neuromyo-artériels non sclérosés ; le plus souvent, ils sont isolés, mais ils peuvent former un réseau anastomotique lâche qui est alors comme creusé dans le tissu conjonctif. En de nombreux points, les fibres nerveuses sont en rapport direct avec des cellules épithélioïdes et semblent être des expansions de leur protoplasma. On peut constater également qu'une même fibre porte indifféremment des noyaux ronds comme ceux des cellules épithélioïdes et des noyaux régulièrement ovalaires, très proches des noyaux schwanniens.

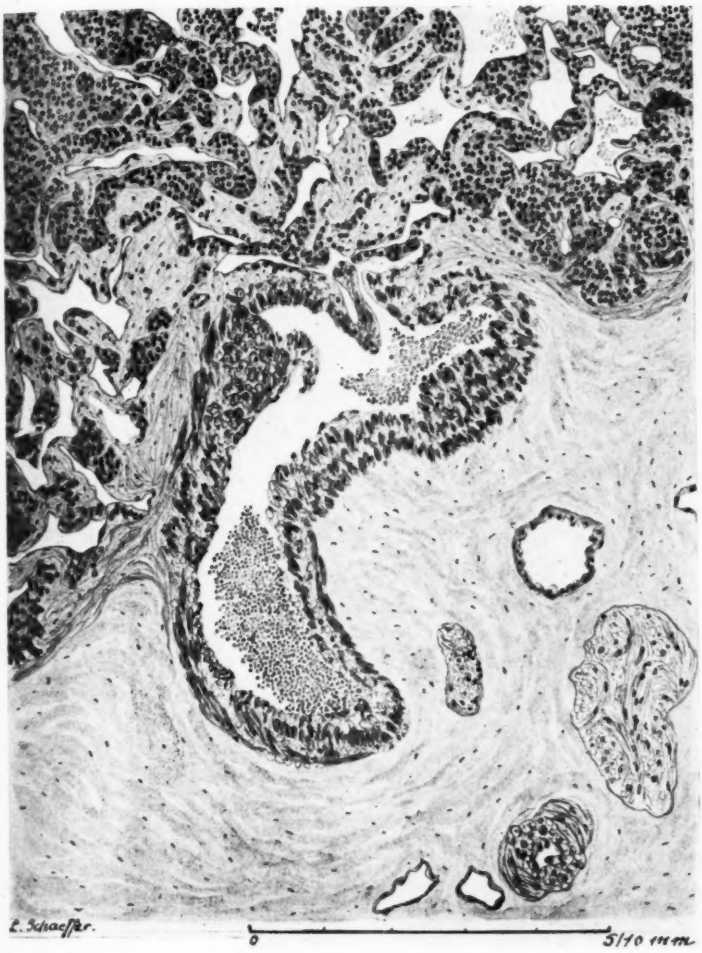

FIG. 3. CAS II. — Bord de la tumeur. En haut, la tumeur ; au milieu, une veine à paroi non glomique, qui traverse la capsule et collecte un certain nombre de vaisseaux glomiques. Autour d'elle, dans le tissu conjonctif, de gros troncs nerveux et des vaisseaux.

⁂

CAS II. — Nous devons cette observation à l'obligeance du docteur DEVUNS, chef des Laboratoires des Hôpitaux de Saint-Etienne, à qui nous adressons nos meilleurs remerciements (1).

Il s'agissait d'un « tubercule sous-cutané » de la région inférieure de la cuisse droite, chez un robuste vieillard de quatre-vingt-deux ans. La petite tumeur existait depuis une dizaine d'années, douloureuse depuis longtemps ; mais, depuis un an, les douleurs qu'elle provoquait étaient terribles, exarcerbées au moindre frôlement, si bien que le malade ne pouvait marcher qu'à condition de maintenir avec la main le pantalon écarté de sa cuisse.

Au microscope, la tumeur, ovoïde et grosse comme un pois, est située en plein tissu adipeux ; elle est entourée d'une capsule nette, encore que l'on trouve des vaisseaux à type glomique dans l'épaisseur et au delà de la capsule.

Elle est beaucoup plus semblable, histologiquement, que celle que nous venons de décrire, aux angiomes neuromyo-artériels sous-unguéaux. Elle est composée de vaisseaux coupés dans tous les sens. Les plus gros ont une lumière large et relativement régulière : les autres, une lumière étroite ou fissuraire, presque toujours irrégulière et stellaire. Les parois de ces vaisseaux, très épaisses, se confondent presque partout avec leurs voisines.

Les vaisseaux de premier type ne sont pas rares ; à la partie moyenne de la coupe, notamment, on voit une grosse artère, à couche musculaire interne circulaire, coupée longitudinalement ; on en trouve d'autres, d'un calibre peut-être inférieur, au voisinage. Nous n'en avons pas vu de manifeste dans les zones périphériques. Par contre, un vaisseau d'un certain calibre aborde la capsule par l'un des pôles et, immédiatement, se perd par arborisation dans la masse tumorale : les vaisseaux qui en résultent sont du deuxième type. (Fig. 3.)

La couche interne des vaisseaux de premier type ne comprend qu'une seul rangée de fibres musculaires ou un petit nombre de rangées : et encore ces fibres sont-elles souvent dissociées et comme diluées dans du tissu fibreux. Parmi les fibres collagènes, on voit de nombreuses fibrilles élastiques ; ces dernières se tassent tout autour de la couche, formant jusqu'à un certain point une limitante élastique externe, d'ailleurs discontinue, qui sépare la couche musculeuse de la zone épithélioïde.

Cette zone épithélioïde, toujours abondante, facile à délimiter du côté

(1) Déjà publié sous le nom de « Neurogliome sous-cutané douloureux » (BLANC, *Loire médicale*, juillet 1924).

interne, se perd à la périphérie en se confondant avec celle des vaisseaux voisins.

Les vaisseaux de deuxième type sont les plus nombreux ; ils comprennent une partie des gros et des moyens et tous les petits. Comme leurs parois mitoyennes sont fusionnées, les vaisseaux de fin calibre prennent l'aspect de sinusoïdes creusés dans une masse tumorale continue.

En dehors de l'endothélium, les cellules épithélioïdes s'entassent, régulières, polygonales par pression réciproque, à protoplasme clair, finement grenu ; elles sont toutes entourées d'un cadre collagène ; ce n'est qu'en de rares points que ce cadre est formé de fibres tellement ténues que les plus forts grossissements sont nécessaires pour les distinguer. D'ordinaire, de fibres de collagène plus épaisses subdivisent le territoire considéré en alvéoles ovalaires ou franchement allongés.

Çà et là, les cadres collagènes s'épaississent en s'hyalinisant, écartant et isolant les unes des autres les cellules épithélioïdes ; on a alors un aspect rappelant un peu le cartilage. Ce processus débute dans la périphérie des parois, autant qu'on puisse s'en rendre compte dans la confusion des couches. Ce mode de sclérose — si abondant dans le cas I — n'est ici qu'ébauché. Il en est un autre qui tend à isoler les cellules épithélioïdes de l'endothélium, ou bien, dans les vaisseaux de premier type, les cellules épithélioïdes des fibres musculaires (après avoir dissocié les fibres musculaires les unes des autres) ; il diffère du précédent non seulement par sa situation, mais encore par son aspect : le tissu conjonctif reste fibrillaire et ne s'hyalinise que beaucoup moins. Cette sclérose était intéressante à noter, car on la retrouve dans les glomus altérés, mais non tumoraux, et nous l'avons rencontrée dans un cas de syringomyélie.

Les *nerfs* sont abondants. Dans la capsule, on en voit une demi-douzaine de sections, volumineuses, puisqu'elles sont de l'ordre de grandeur du millimètre. Dans les cloisons incomplètes de tissu conjonctif qui lobulent la tumeur, on rencontre d'assez nombreux troncules ; on peut même en constater dans le tissu conjonctif qui borde en dehors l'endothélium vasculaire. Enfin, on reconnaît çà et là, autour des nids de cellules épithélioïdes, l'aspect spongieux des fibres amyéliques.

*
**

CAS III. — Ce cas nous a été fourni par notre ami PÉNARD (de Moulins), que nous sommes heureux de remercier ici.

Il provient d'un industriel d'âge moyen. La petite tumeur siégeait à la cuisse ; elle existait, sans s'accroître, depuis de nombreuses années ;

le malade la considérait comme consécutive à un traumatisme subi quinze ans auparavant. Elle était d'une sensibilité extrême, et il fallait qu'elle le fût pour contraindre à l'exérèse son porteur, car celui-ci est d'une pusillanimité peu commune.

Dans sa disposition générale, cette tumeur, grosse à peu près comme un grain de maïs, diffère des précédentes : elle n'est guère encapsulée, mais, — située à la limite du derme et de l'hypoderme et s'étendant dans

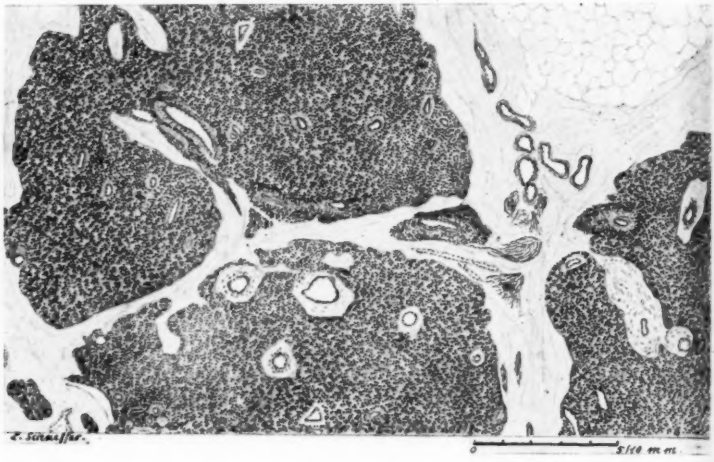

FIG. 4. CAS III. — (Faible grossissement). A la jonction de trois lobes tumoraux (eux-mêmes subdivisés), on voit un pédicule vasculo-nerveux dont les branches se distribuent à la tumeur.

l'un et dans l'autre, — le derme se prolonge simplement autour d'elle, à peu près sans tasser ses fibres à son contact. En de multiples points, on voit les éléments tumoraux écarter les fibres et s'insinuer entre elles ; ce n'est certes pas une invasion suivant le mode cancéreux, mais il y a progression manifeste. Ce n'est pas non plus une tumeur unique, mais multilobée. (Fig. 4.) Suivant les coupes, on trouve de deux à quatre lobes, arrondis ou au contraire découpés dans leurs contours, inclus dans le tissu conjonctif, séparés et comme divergents ; aux points où les lobes se rapprochent, on trouve de grosses artères et des troncs nerveux, si bien que l'image s'évoque d'une grappe de fruits suspendus au pédoncule. Nul doute qu'ici chaque rameau du glomus n'ait constitué pour son

compte une tumeur qui ne s'est pas fusionnée en une masse unique avec ses congénères.

La structure est très analogue à celle du cas II. De gros vaisseaux, généralement centraux, sont constitués par une paroi conjonctive épaisse,

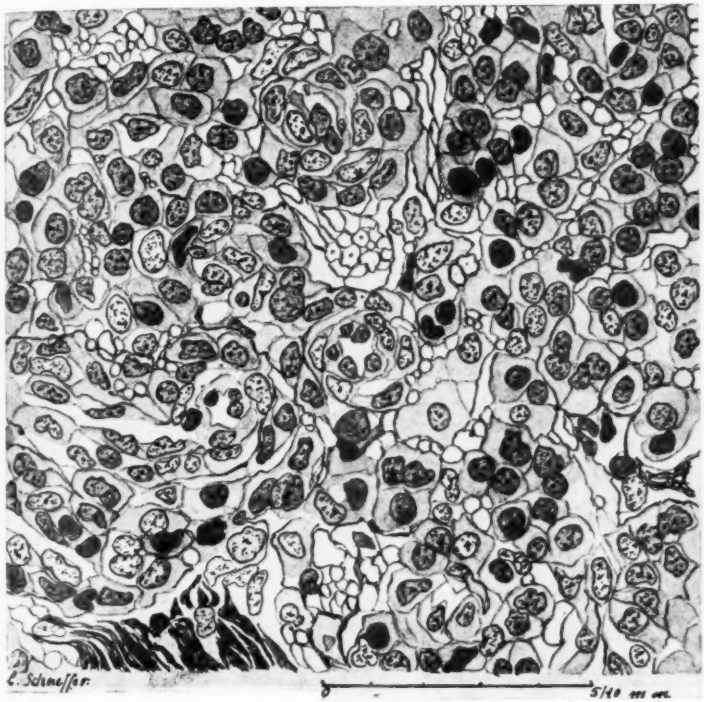

Fig. 5. Cas III. — (Fort grossissement). La structure de la tumeur : les vaisseaux ont une lumière très étroite ; leurs parois sont indistinctes et se confondent en des amas de cellules épithélioïdes mêlées à de très nombreuses fibres nerveuses.

dans laquelle on peut trouver des fibres musculaires. Mais il n'y a pas de vaisseaux du premier type à proprement parler. Tout autour, c'est l'entassement habituel de cellules épithélioïdes, formant une masse presque continue, creusée seulement de petites lumières endothélialisées ; chaque cellule est entourée d'un mince liseré collagène ; des fibres colla-

gènes plus épaisses séparent des groupes de cellules ; ces groupes se disposant d'ordinaire ici en longs cordons grêles, irréguliers et anastomosés. Ce n'est qu'exceptionnellement que ce collagène s'épaissit un peu et s'hyalinise.

Le *tissu nerveux* est tout particulièrement abondant ; si l'on ne trouve que peu de troncules, par contre chaque cordon épithélioïde, pour ainsi dire, est encadré d'une résille amyélinique très nette, parfois aussi large que lui-même. (Fig. 5.)

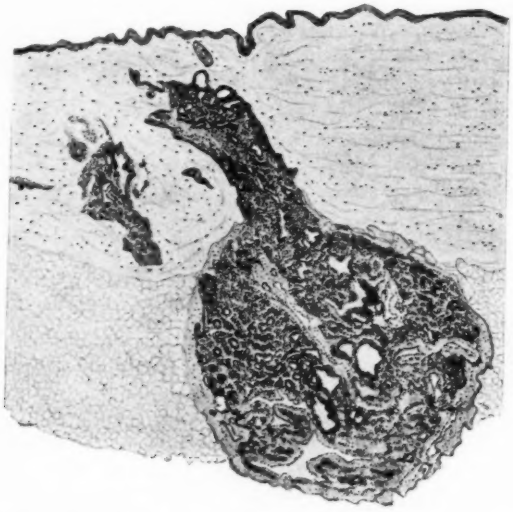

FIG. 6. CAS IV. — Vue à la loupe pour montrer la tumeur appendue à des vaisseaux glomiques que l'on reconnaît encore, simplement hyperplasiés, au-dessus d'elle ; à gauche, un glomus sensiblement normal.

Notre CAS IV est un très vieux cas qui, depuis 1909 dans la collection de l'un de nous, attendait un diagnostic précis. Il s'agit d'une petite tumeur sous-cutanée douloureuse du bras.

Sa disposition générale la place entre le cas précédent et les deux premiers : il existe une tumeur régulièrement arrondie de 3 millimètres de diamètre, bien encapsulée, située tout entière dans l'hypoderme et affleurant le derme ; du pôle en contact avec le derme, partent, se dirigeant obliquement vers l'épiderme, deux vaisseaux glomiques tout à fait reconnaissables, mais dont les parois (constituées uniquement par des cellules

épithélioïdes) sont manifestement proliférées suivant le mode du reste de la tumeur.

A quelque distance et complètement séparé du complexe que nous venons de signaler, mais cette fois dans le derme, on trouve un autre groupe d'artères glomiques à parois légèrement proliférées. (Fig. 6.)

Ainsi donc, sur cette coupe et côte à côte, on peut voir deux glomus cutanés en état d'hyperplasie, l'un d'eux constituant partiellement une tumeur individualisée.

Au point de vue de sa constitution, la tumeur est uniquement constituée de vaisseaux de deuxième catégorie. La « cavernisation » est très peu avancée et presque partout les parois restent distinctes ; le système constitué par le revêtement endothélial et le manchon épithélioïde étant le plus souvent séparé de ses voisins par une lame conjonctive parfois épaisse. Çà et là, la gaine envoie des prolongements qui s'insinuent entre les cellules épithélioïdes de dehors en dedans, pouvant ainsi les isoler et constituer un aspect chondroïde. Cette sclérose prédomine nettement au pôle profond de la tumeur.

Dans le cas présent, le développement des nerfs est beaucoup moindre que dans les deux autres : on n'y trouve ni troncules, ni résilles périvasculaires ; on ne voit donc autre chose que des fibres amyéliniques isolées dans le tissu conjonctif, en nombre relativement petit ; elles auraient fort bien pu échapper à l'examen si celui-ci n'avait été spécialement dirigé dans ce sens.

RECUEIL DE FAITS

Travail de la clinique chirurgicale du professeur A. Gosset

UNE OBSERVATION DE MYÉLOCYTOMES MULTIPLES

par

Ivan BERTRAND, R. SOUPAULT et R.-A. GUTMAN

L'histoire clinique de cette malade est simple. Elle vint, en décembre 1924, consulter l'un de nous pour du « rhumatisme » du bras droit durant depuis deux mois environ et la rendant presque impotente de ce bras. En l'examinant, on constate qu'elle présente une mobilité anormale de son humérus, qui est fracturé ; interrogeant alors la malade de plus près à l'aide d'un interprète (c'est une Grecque, qui parle à peine français), on apprend qu'il y a quelque temps, portant un seau d'eau, elle a ressenti une brusque douleur, et que c'est de ce moment que date son impotence. Mais, avant ce moment déjà, elle avait souffert du bras, et il semble que la fracture se soit produite environ un mois après le début des douleurs « rhumatismales » du bras.

En continuant à examiner la malade, on découvre, cachées par la masse épaisse de ses cheveux, des déformations craniennes considérables.

Ce sont des bosses molles, dont la base d'implantation cranienne est relativement dure, affectant une forme en « coquetier » que vient compléter le reste de la bosse, qui est pseudo-fluctuante ; on a nettement l'impression d'une masse dure dont une partie est ramollie.

On trouve une masse de cette sorte au front, grosse comme une noix, une autre comme une mandarine à la région temporale droite, une autre plus petite à la région symétrique gauche; enfin une autre de la taille d'une petite orange, située au vertex. Mais, de plus, palpant le cuir chevelu, on

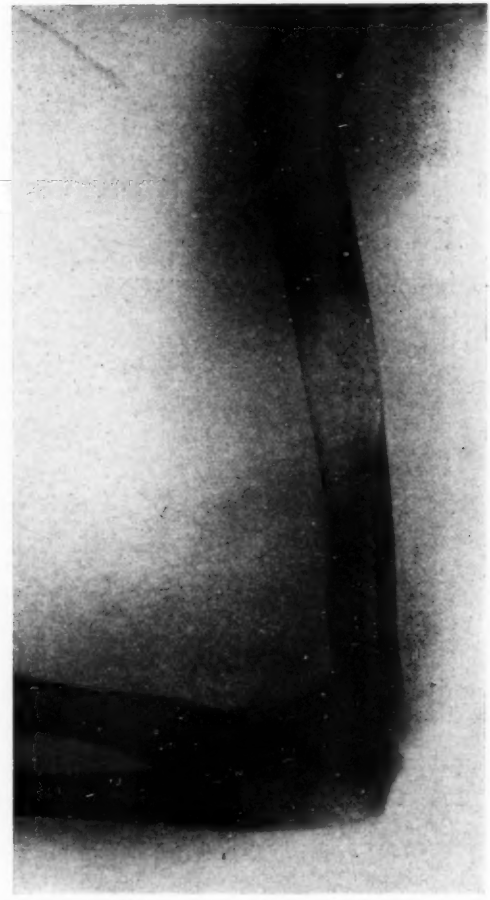

FIG. 1. — Fracture de l'humérus droit.
La radiographie montre deux centres de calcification.

trouve des irrégularités nombreuses de l'os qui le bossellent, le déforment, sont dures et nulle part encore ramollies.

Ces tuméfactions ne sont douloureuses ni spontanément ni à la pression.

Disons tout de suite que ces masses, dans le cours de la maladie, vont grossir rapidement, se ramollir complètement et permettront finalement

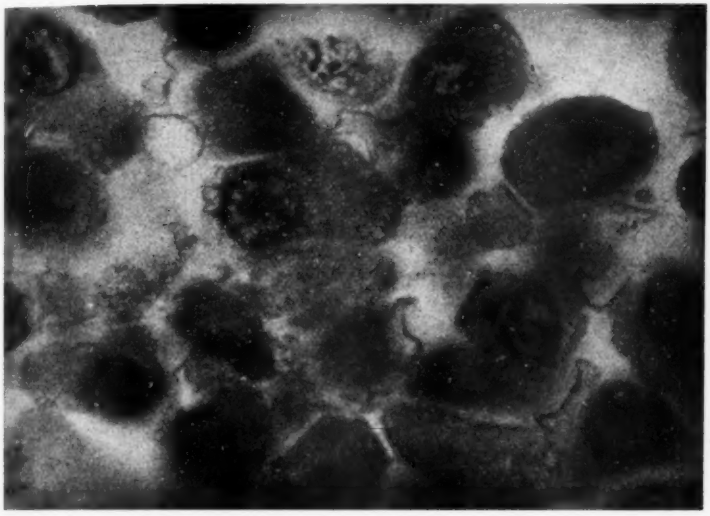

Fig. 2. — Biopsie de la lésion thoracique. Aspect de plasmocytome.

de sentir sous elles, dans un dernier stade, l'os cranien perforé comme à l'emporte-pièce.

La malade est envoyée à l'hôpital le 19 décembre 1924.

Au cours d'un nouvel examen, on découvre une autre tumeur un peu en avant de l'angle droit du maxillaire inférieur, et, au niveau du sein gauche, dans la partie supéro-interne, un noyau assez dur, de la taille d'une amande, mal limité, mais n'adhérant pas aux téguments. Au cours du toucher vaginal enfin, on sent dans la paroi vaginale antérieure une nodosité régulière de la taille d'une cerise aplatie, ronde, ferme, assez mobile.

La fracture du bras est maintenue dans un appareil, et on commence

par faire chez la malade une réaction de Wassermann qui est négative. On prescrit néanmoins du sirop de Gibert pendant une dizaine de jours, sans aucun résultat.

L'analyse des urines ne montre ni sucre ni albumine (l'albumose n'a pas été recherchée), et la formule leucocytaire est la suivante :

Polynucléaires : neutro 32, baso. 0, éosin. 4, transition 2.

FIG. 3. — Face exocranienne de la voûte.

Mononucléaires : grands 8, moyens 32, petits 6, formes anormales 16.

Le 10 janvier 1925, on fait l'ablation, sous anesthésie locale, de la tumeur du sein, en vue d'un examen histologique.

Néoplasme mammaire de structure fort singulière ; sarcome dont les éléments, sensiblement uniformes, rappellent les plasmocytes, avec leur noyau croutelleux à topographie excentrique. Seuls les détails chromatiniens ne reproduisent pas exactement la structure normale du plasmocyte.

Tumeur à caractères cytologiques nettement malins, riche en mitoses et en monstruosités et à pouvoir infiltrant considérable.

On fait, le 12, les radiographies du crâne, puis le 15 les photographies.

L'état général de la malade décline rapidement : inappétence, insomnie, fièvre à 38°. Comme elle ne parle pas français, on n'a pas de renseigements sur les symptômes subjectifs. Elle ne paraît pas éprouver de douleurs spontanées.

FIG. 4. — Face endocranienne de la voûte.

Le 28 janvier 1925, sous anesthésie locale, on fait, au niveau d'une des bosselures craniennes, une biopsie qui ramène une sorte de pulpe sans structure nette, mais très hémorragique, et l'on doit tamponner avec une petite mèche.

Quelques jours après, la malade entre dans le coma et meurt le 4 février 1925.

PROTOCOLE D'AUTOPSIE. — Pleurésie séro-hémorragique bilatérale, mais prédominant à gauche ; à la face interne des côtes, recouverts par le feuillet pleuro-pariétal, on aperçoit de six à huit bourgeons mous, rouges, friables. A leur niveau, il existe une véritable fracture spontanée des côtes. Un œdème abondant et une congestion marquée infiltrent les deux poumons sur toute leur hauteur, mais il n'existe pas de greffe néoplasique pleuro-pulmonaire.

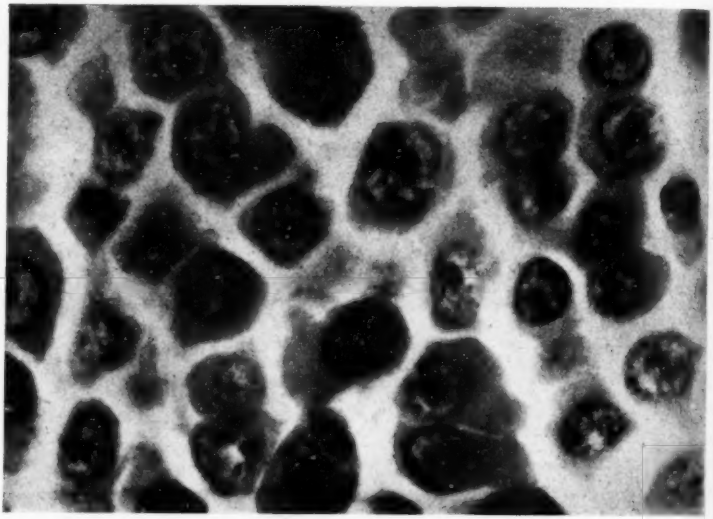

FIG. 5. — Myélocytome cranien.

Péricardite séro-hémorragique sans nodules métastatiques. Cœur normal, pas d'aortite.

La face latérale droite du corps de la sixième vertèbre dorsale présente, comme les côtes, un bourgeon saillant.

Les viscères abdominaux ne présentent pas de lésions appréciables. La rate présente un calibre normal.

Atrophie involutive des viscères pelviens.

L'humérus droit présente toute une série de fractures spontanées : on extrait seule la tête humérale ; au delà du col chirurgical, une bouillie rougeâtre semée d'esquilles, remplace le corps de l'os.

La voûte cranienne est perforée comme une écumoire en une quin-

zaine d'endroits, les plus grandes perforations atteignant de 3 à 4 centimètres de diamètre, les plus petites portant surtout sur la table interne.

La dure-mère est recouverte de bourgeons correspondants aux perforations de la voûte, mais la face interne est rigoureusement lisse. Cerveau normal.

L'examen histologique du prélèvement cranien et de divers bourgeons de la dure-mère montre une structure très identique. Les cellules qui composent le néoplasme ont comme dimension maxima 15 à 20 μ. Leur forme est variable : tantôt sphéroïde, tantôt ovoïde. Le noyau a une topographie quelquefois centrale, mais il se porte souvent dans les formes cellulaires allongées à un pôle. La chromatine prend alors un aspect croutelleux et l'ensemble représente un plasmocyte typique.

La nécrose spontanée de ces éléments est rare. Ils présentent souvent une structure spongieuse, mais sont généralement dépourvus de toute inclusion ou même de simples granulations.

Les karyokinèses typiques sont rares, on n'observe dans l'ensemble que des divisions discrètes par étranglement nucléaire.

Le stroma du néoplasme est très grêle, il n'est guère constitué que par de rares fibres collagènes. Les hémorragies interstitielles sont très fréquentes et on voit dans presque tous les champs microscopiques de nombreuses hématies mélangées aux cellules néoplasiques.

On ne peut évidemment ranger ce néoplasme que parmi les myélocytomes. L'absence de granulations n'est pas un obstacle, l'identité de structure entre un élément normal et un élément néoplasique n'étant jamais absolue.

Par de nombreux éléments, la tumeur s'écarte de la formule type du myélocytome. Il s'agit actuellement d'une forme hybride, mélange de myélocytome et de plasmocytome.

Les observations de myélocytomes sont rares.

Nous n'ajouterons aucun commentaire à l'exposé de ce cas. Son gros intérêt nous paraît résider dans l'ensemble des divers documents que nous avons pu réunir.

ANALYSES

Appareil urinaire

D'ALESSANDRO (G.). — Contribution à l'étude des tumeurs à type hypernéphroïde du rein. — *Tumori*, anno 11, fasc. 4, pp. 385 à 407.

Après avoir exposé les deux théories qui sont en présence sur l'histogénèse de ces tumeurs (origine surrénale ou bien développement aux dépens d'éléments embryonnaires provenant du pronéphros ou du mésonéphros), l'auteur décrit le cas observé par lui : il s'agissait d'un vieillard mort dans des conditions pathologiques mal définies et qui fut, à l'autopsie, trouvé porteur d'un néoplasme du rein gauche, avec métastase pulmonaire.

L'examen macroscopique montre une tumeur globuleuse dont la surface externe est parsemée de nodules blanchâtres d'aspect néoplasique ; ouvert, l'organe est presque en entier transformé en une masse jaunâtre, pointillée de nombreuses taches rouge sombre ; une mince couche de tissu rénal sain, composée de corticale et de médullaire, entoure la tumeur ; la capsule surrénale gauche est le siège dans sa partie centrale de deux nodules ayant le même caractère que la tumeur rénale.

L'examen histologique montre une tumeur essentiellement formée d'alvéoles séparés les uns des autres par des cloisons conjonctives implantées sur une véritable capsule isolant la tumeur du parenchyme environnant : ce tissu connectif est d'ailleurs parfaitement sain ; les éléments cellulaires contenus dans ces cloisons sont disposés en faisceaux rappelant la capsule surrénale, dont ils n'ont pas cependant la disposition régulière ; la morphologie cellulaire est des plus variables. A la périphérie, elle rappelle les éléments spongiocytes (cellules polygonales à protoplasma vitreux) ; mais en certains points on voit des éléments à noyau vésiculaire en état de mitose intense ou bien des éléments dont le cytoplasme est chargé d'inclusions lipoïdiques. Quant aux cellules situées au centre de la tumeur, elles ont un aspect épithélial nettement anaplastique ; parfois même se trouvent au milieu des alvéoles des amas cellulaires qui tiennent à la fois des lymphocytes et des cellules rondes sarcomateuses : on voit très peu de cellules géantes. La recherche histochimique de l'adrénaline est restée négative ; nul'e part on ne voit d'envahissement des veines par les éléments néoplasiques.

Certains caractères apparentent cette néoplasie aux tumeurs de Grawitz (capsule, spongiocytes, absence de prolifération atypique du parenchyme environnant), mais la disposition alvéolo-tubulaire, le polymorphisme des cellules, l'existence de certains points où la tumeur semble

se continuer avec le tissu rénal, peuvent faire penser à une origine rénale; le diagnostic le plus vraisemblable paraît être celui de tumeur à type surrénal ayant inclus des éléments rénaux, c'est-à-dire une tumeur épithélio-mésothéliale.

OLIVIERI.

BIRGER RUNEBERG. — Sur les follicules lymphatiques de la muqueuse du bassinet. — *Acta Chirurgica Scandinavica*, vol. LVIII, fasc. 1, 21 janvier 1925, pp. 81-96.

L'auteur a cherché systématiquement l'existence de follicules lymphatiques dans la muqueuse du bassinet de 220 reins enlevés chirurgicalement pour des affections diverses. Ces follicules, qui vraisemblablement n'existent pas normalement, ont l'aspect de follicules élémentaires, comparables à ceux de la muqueuse de l'intestin ; ils apparaissent au cours de réactions de la muqueuse du bassinet vis-à-vis d'agents infectieux ou toxiques. Cependant, on ne peut parler de « pyélite folliculaire ou granuleuse », car, dans la tuberculose du rein, à côté de tubercules typiques, il existe des follicules typiques et ceux-ci peuvent être pénétrés par les tubercules sans cesser d'être différenciables au microscope. L'auteur admet un rôle possible de ces follicules du bassinet dans la production de certaines hémorragies rénales et surtout dans la persistance des pyuries, même après la disparition de l'affection causale.

G. HUC.

CAULK (J.-R.). — Hémangiomes de la vessie et de l'uretère (Hæmangiomata of the bladder and ureter). — *Surgery, Gynecology and Obstetrics*, vol. XLI, n° 1, juillet 1925, pp. 49 à 52, 2 fig.

L'auteur rapporte d'abord un nouveau cas d'hémangiome vésical vrai, guéri par la haute fréquence, et fait une rapide revue générale de la littérature concernant cette question. Son second cas serait jusqu'ici unique : hémangiome à type caverneux entourant l'extrémité inférieure de l'uretère droit, sans le comprimer, et venant faire saillie, avec aspect pulsatile très caractéristique, sous la muqueuse vésicale, légèrement ulcérée. En raison de l'aspect clinique, simulant le cancer, avec hémorragies incessantes, l'extirpation, dans le second cas, fut nécessaire, et aboutit à une guérison apparemment parfaite.

P. MICHON.

SODERLUND. — Sept cas d'hydronéphrose. — *Acta Chirurgica Scandinavica*, vol. LIX, fasc. 2, 20 mai 1925.

L'hydronéphrose était due dans trois cas à la présence de vaisseaux accessoires, dans trois autres cas à une sténose congénitale de l'extrémité supérieure de l'uretère, dans un dernier cas à un hypernéphrome comprimant l'uretère au niveau du hile du rein.

L'auteur s'attache à la discussion du mécanisme de l'hydronéphrose liée à l'existence de vaisseaux accessoires. Il estime que seuls interviennent dans la constitution de l'hydronéphrose les vaisseaux accessoires s'étendant soit en avant de l'uretère jusqu'à la partie postérieure du pôle inférieur du rein, soit en arrière de l'uretère jusqu'à la partie antérieure de ce même pôle. Dans ces conditions, il peut suffire d'un déplacement insignifiant du rein, au cours d'un amaigrissement par

exemple, pour déterminer au croisement de l'uretère et du vaisseau une compression déclanchant l'hydronéphrose.

Au point de vue clinique, ces hydronéphroses s'accompagnent de douleur brusque très aiguë, de fièvre et de tension de la paroi abdominale. Le diagnostic est possible grâce au cathétérisme uretéral et à la pyélographie. L'intervention idéale doit être la simple section du vaisseau accessoire.

G. HUC.

Organes génitaux mâles

BATTAGLIA (F.) (Messine). — **Les cellules de Leydig et les cellules interstitielles lipoïdiques de Ciaccio** (Die Leydigschen zellen und Ciaccio's Lipoidinterstitialzellen). — *Virchow's Archiv*, vol. 257, fasc. 3, pp. 662-674.

Le problème de la glande interstitielle du testicule humain n'a pas encore trouvé sa solution définitive. Les uns partagent l'opinion d'ANCEL et BOUIN, ils considèrent les cellules interstitielles comme une glande à sécrétion interne dont les hormones ont une influence primordiale sur les caractères sexuels physiques et psychiques. Les autres attribuent toutes ces fonctions sécrétrices aux cellules des tubes séminipares. Ces divergences sont essentiellement le résultat de connaissances imparfaites sur l'histologie précise des cellules interstitielles. D'après l'auteur, on confond constamment deux variétés de cellules : les cellules interstitielles proprement dites ou cellules de LEYDIG et les cellules interstitielles lipoïdiques de CIACCIO.

Les cellules de Leydig représentent la véritable glande interstitielle dans le sens d'ANCEL et BOUIN. Ce sont des éléments strictement spécifiques qui prennent une part active et constante dans le métabolisme des lipoïdes.

Les cellules de Ciaccio sont des éléments ubiquitaires qu'on trouve dans le tissu interstitiel de beaucoup d'organes (utérus, prostate, glande mammaire, organes hématopoïétiques). Leur provenance est variable (cellules conjonctives, adventitielles, adipeuses, etc.), mais le plus souvent elles font partie du système histiocytaire macrophagique. Sous l'influence de certaines irritations, ces cellules interviennent *accessoirement* dans le métabolisme des lipoïdes ; elles changent alors de forme et deviennent morphologiquement identiques aux cellules de Leydig. Ce sont ces cellules — et non les cellules de Leydig — qui prolifèrent dans les expériences de STEINACH-LIPSCHÜTZ ; il faut donc avouer que toutes les conclusions qui se basent sur des variations numériques des cellules interstitielles sont sujettes à caution.

CH. OBERLING.

CIGNOZZI (O.). — L'échinocoque testiculaire. — *Annali italiani di Chirurgia*, anno 4, fasc. 6, 30 juin 1925, pp. 510 à 544.

Il s'agit, au point de vue clinique, d'une orchite gauche d'origine échinococcique chez un sujet jeune, indemne de toute infection uréthrale ; la guérison fut obtenue par extirpation du testicule tout entier.

L'organe était tout entier envahi par un kyste hydatique multiloculaire; certaines cavités sont en voie de dégénérescence calcaire, les autres contiennent du liquide transparent avec des vésicules filles et d'autres présentent un début de nécrose de la cuticule et de son contenu. Les cloisons qui divisent les multiples cavités sont formées de tissu sclérofibreux et la section montre l'absence absolue de tissu testiculaire. Le poids du testicule était de 430 grammes. Les tuniques vaginale et superficielles du scrotum sont envahies par la sclérose périkystique ; le canal déférent est atrophique, tandis que les vaisseaux du cordon sont ectasiques.

Ce cas présente le caractère de ne pas s'accompagner d'éosinophilie, ce que l'auteur explique par la disparition de tout le tissu testiculaire.

OLIVIERI.

GORDON BELL (F.). — Les tumeurs tératoïdes du testicule (Tumeurs of the testicle : the teratoïd group). — *The British Journal of Surgery*, vol. XIII, n° 49, juillet 1925, p. 7, 31 figures.

Bonne revue générale de la question, avec exemples tirés d'une collection de cinquante pièces.

Ces tumeurs, qui constituent la majorité des tumeurs du testicule, peuvent provenir de l'un des feuillets embryonnaires, et bien souvent on peut leur rattacher des tumeurs qui, au premier abord, paraissaient composées de cellules d'un type unique, mais qu'un examen attentif sur des coupes multiples montre complexes.

Les tumeurs tératoïdes du testicule peuvent être classées en trois groupes :

Les tumeurs à la composition desquelles prennent part les trois feuillets et qui réalisent l'aspect classique de tumeurs polykystiques ;

Les tumeurs solides, d'aspect homogène, et dont l'examen microscopique montre la composition complexe ;

Les tumeurs avec prédominance des éléments d'un seul feuillet ou même d'un seul tissu et suppression partielle (ou totale) des autres éléments et que toutes les transitions permettent de rattacher aux précédentes ; d'où de grandes variations dans la composition de ces tumeurs.

L'auteur insiste sur la fréquence des dégénérescences malignes de ces tumeurs, dégénérescence qui peut porter sur l'un ou l'autre des feuillets qui les composent. Il semble cependant que ce soient les éléments d'origine endodermique qui subissent le plus fréquemment cette transformation cancéreuse, et c'est ainsi qu'on peut faire remonter à des tumeurs mixtes l'origine de nombre de carcinomes du testicule.

La dégénérescence cancéreuse peut, dans certains cas, porter à la fois sur les éléments épithéliaux et conjonctifs, d'où de grandes variétés dans le siège et la nature des métastases. Leur structure soulève des problèmes intéressants quant à la potentialité des cellules qui leur ont donné naissance. En effet, on a pu retrouver, dans une même métastase, des éléments rappelant les trois feuillets embryonnaires, comme si la ou les cellules qui leur avaient donné naissance pouvaient évoluer indifféremment dans l'un ou l'autre sens ; alors que, dans d'autres cas, chaque métastase reproduit individuellement un caractère unique, comme si l'embolie qui leur avait donné naissance n'était douée que du pouvoir de reproduire un seul type de cellules.

La dégénérescence cancéreuse est d'autant plus rare que la tumeur tératoïde présente un type plus évolué.

L'auteur insiste sur le fait que, dans la plupart des pièces, ce qui reste du testicule normal est situé au pôle supérieur de la tumeur, ce qui peut présenter un intérêt pour le diagnostic clinique. Il y a grand intérêt à faire un diagnostic précoce : au début, au stade nettement encapsulé, une simple énucléation sans castration peut suffire, dans des cas assez rares d'ailleurs.

S. DOBKEVITCH.

KUNTZEN (H.). — Orchite phlegmoneuse et spermatogénèse précoce (Orchitis phlegmonosa und vorcilige Spermiogenese). — *Virchow's Archiv*, vol. 258, fasc. 1-2, pp. 108-120, octobre 1925.

Chez un enfant de neuf mois, mort d'entérite, l'examen histologique montre l'existence d'une orchite interstitielle aiguë, avec spermatogénèse très active. Quant aux rapports réciproques de ces deux processus, deux possibilités sont à envisager. On peut admettre que l'activité précoce de la glande génitale a favorisé la localisation de germes infectieux. (Par exemple, la fréquence des mastites dans les périodes actives de l'organe.) D'autre part, il est possible que l'inflammation ait suscité la spermatogénèse précoce. L'expérience montre, en effet, qu'on peut provoquer chez le jeune cobaye une spermatogénèse précoce par injection intratesticulaire de substances irritantes, telles que la cholestérine.

CH. OBERLING.

ROLNICK. — Mécanisme de l'infection épididymaire (The mechanism of epididymitis). — *Surgery, Gynecology and Obstetrics*, vol. XLI, n° 1, juillet 1925, pp. 15 à 20, 5 fig.

La propagation à l'épididyme d'une infection de l'urèthre postérieur ou des vésicules séminales se fait, non pas par les lymphatiques, dont la configuration ne s'y prêterait pas, ni par l'épaisseur des tuniques du canal déférent, mais bien par la lumière même de ce canal, dont les mouvements péristaltiques propres favorisent la progression des agents infectieux. Quelquefois, du reste, l'infection ne remonte pas jusqu'à l'épididyme, mais entraîne à longue échéance des rétrécissements du canal déférent.

Or, des expériences d'injection d'une solution à 50 % d'iodure de sodium, opaque aux rayons X, prouvent, chez le chien, le bouc et l'homme, que, quelle que soit la pression exercée et ses modalités, on ne parvient pas à faire progresser mécaniquement un liquide jusqu'à la tête de l'épididyme, dont la queue seule se laisse injecter. Aussi est-il infiniment probable que les bactéries ne poursuivent pas la progression intratubulaire au delà de la queue de l'épididyme, mais se propagent ensuite dans le tissu péritubulaire, gagnant ainsi le corps et la tête de l'épididyme et n'envahissant pratiquement jamais le testicule, qui est protégé par son albuginée et offre en lui-même une particulière résistance au gonocoque. Au reste, cliniquement, les épididymytes atténuées sont bien souvent limitées exclusivement à la queue de l'épididyme et en respectent intégralement les autres parties.

Cette sorte de scission anatomo-pathologique de l'épididyme peut s'expliquer par diverses hypothèses : soit présence de sécrétions tes-

ticulaires qui s'opposent au reflux d'un liquide, même sous forte pression, venant du déférent ; soit arrêt mécanique par suite de la disposition même des tubes glandulaires, contournés ou angulés, ou de l'existence de valvules. L'auteur ne prend pas parti sur ce point.

P. MICHON.

MASSON (James-C.). — Un cas d'hermaphrodisme vrai. — *American Journal of Obstetrics and Gynecology*, vol. IX, n° 1, p. 81, 7 fig.

L'auteur rapporte un cas d'hermaphrodisme vrai, bilatéral, chez un sujet ayant été considéré jusque-là comme un homme, mais ayant présenté à l'âge de trente ans des hématuries périodiques, terminales, se prolongeant pendant trois ou quatre jours. Le caractère de ces hémorragies, l'habitus féminin, le développement des seins, l'absence clinique de prostate, l'absence de testicules dans le scrotum, font penser à une anomalie de développement des organes génitaux. L'intervention montre, en effet, l'existence d'un utérus didelphe bien développé, avec trompes et ovaires, utérus s'ouvrant dans l'urèthre postérieur par une petite poche correspondant au vagin mâle. L'examen histologique confirme l'aspect macroscopique des pièces et montre de plus l'existence de chaque côté d'une masse abondante de tissu testiculaire avec présence de spermatozoïdes.

S. DOBKEVITCH.

Organes génitaux féminins

CHRISTELLER (E.) et OPPENHEIMER (P.) (Berlin). — **Chorioépithéliome ectopique du foie** (Uber ein ektopisches Chorioépithéliom der Leber). — *Virchow's Archiv*, vol. 257, fasc. 3, pp. 691-708.

Etude d'une observation typique de chorioépithéliome ectopique. Une femme de cinquante-deux ans, qui a accouché la dernière fois douze ans auparavant, meurt à la suite d'une hémorragie intestinale. A l'autopsie, on trouve un foie farci de tumeurs hémorragiques, dont plusieurs atteignent le volume d'une pomme. Des tumeurs d'aspect identique, mais plus petites, se trouvent dans les poumons et dans l'intestin. L'utérus est libre. Le microscope montre un chorioépithéliome typique. L'utérus présente une réaction déciduale, absence complète de tissu embryonnaire. Les ovaires renferment des kystes lutéiniques. Le foie paraît donc être le siège d'un chorioépithéliome primitif. Comment peut-on expliquer la présence de tissu chorial dans cet organe ? En l'absence d'un tératome, deux possibilités seules entrent en ligne de compte :

1° La tumeur hépatique est la métastase d'un chorioépithéliome utérin guéri spontanément ; 2° le chorioépithéliome hépatique s'est développé aux dépens de villosités choriales transportées dans le foie lors de la dernière grossesse.

CH. OBERLING.

MORVILLE (P.). — Un tératome placentaire. — *Gynécologie et Obstétrique*, 1925, n° 1, p. 29.

Il s'agit d'une tumeur du placenta dans laquelle l'examen histologique montre l'existence d'un épiderme avec ses phanères, recouvrant du tissu conjonctif avec un pannicule adipeux abondant, de nombreux vaisseaux. A la base de la tumeur se trouve une cavité tapissée d'épithélium cylindrique à cellules caliciformes reposant sur des villosités ; dans sa paroi, on trouve un amas lymphoïde ; il s'agit donc d'intestin. Dans son voisinage, quelques nerfs.

On se trouve donc bien en présence d'un tératome avec des tissus bien différenciés rappelant les trois feuillets embryonnaires. On ne peut s'empêcher de songer à la ressemblance avec un embryon, la base de la tumeur, au niveau de laquelle l'épiderme se continue avec l'amnios, en constituant le cordon. Peut-être s'agissait-il du développement anormal d'un jumeau univitellin.

S. DOBKEVITCH.

MASSAZZA (M.). — Observations anatomo-pathologiques sur les épithéthéliomes de la muqueuse cervicale. — *Annali di Obstetrica e Ginecologia*, anno 47, n° 9, septembre 1925, pp. 643 à 661.

De nombreux cas observés par lui, Massazza croit pouvoir tirer les conclusions suivantes : les épithéliomes de la muqueuse cervicale se présentent sous deux types fondamentaux : le premier se manifeste selon un type strictement adénomateux, bien reconnaissable même dans les formes gravement anaplastiques : et l'autre, dont la structure montre la tendance précoce et très nette à s'organiser en formations solides (épithéliome cylindro-cellulaire pseudo-tubulaire). S'il n'est pas possible de distinguer avec sécurité la phase d'extrême début de l'épithélioma, certaines altérations cellulaires peuvent permettre de le redouter. En particulier, dans un cas observé par lui, une femme venue consulter pour abondante leucorrhée présentait une petite ulcération de la lèvre antérieure du col placée sur un léger ectropion de la muqueuse ; l'examen histologique montrait au milieu d'un stroma de tissu connectif jeune deux éléments glandulaires bien distincts, dont l'un présentait une paroi formée de plusieurs assises de cellules cylindriques avec irrégularités nucléaires : en un point même se trouvait un groupe de nombreuses cellules inégales avec mitoses nucléaires ; le contour de la glande était d'ailleurs parfaitement limité.

Massazza termine son étude par une allusion au traitement par le radium dans un cas d'épithéliome cervical à forme adénomateuse ; une biopsie, faite après application de dix-huit millicuries montre des lésions de dégénérescence des éléments néoplasiques dans leur protoplasma et leurs noyaux ; aucune lésion du stroma ; ces lésions ressemblent aux résultats obtenus dans le cancer du revêtement vaginal du col.

OLIVIERI.

PAUL (F.) (Vienne). — **A propos de l'histogénèse du chorioépithéliome malin** (Beitrag zur Histogenese des malignen Chorioepithelioms). — *Virchow's Archiv*, vol. 257, fasc. 3, pp. 675-691.

Une femme de soixante-deux ans, en ménopause depuis dix ans, présente les symptômes d'un cancer utérin. L'examen histologique de la

matrice extirpée montre l'existence d'une tumeur sarcomateuse de structure très particulière. Le néoplasme est formé par de petites cellules polygonales ou vaguement arrondies disposées en travées périvasculaires.

Un an plus tard, la malade succombe avec les symptômes d'une tumeur cérébrale. L'autopsie montre une grosse tumeur rétropéritonéale d'aspect blanchâtre homogène et un semis de métastases hémorragiques dans la rate, dans le foie, dans les poumons et dans le cerveau. La structure histologique de la tumeur rétropéritonéale est identique au sarcome utérin enlevé un an auparavant. Les autres foyers huméraux présentent l'aspect typique du chorioépithéliome. L'interprétation de ce fait n'est pas commode. Après une longue discussion de toutes les possibilités imaginables, l'auteur s'arrête à l'hypothèse suivante : il ne s'agit pas de tumeurs différentes ; le « sarcome » utérin représente la tumeur primitive. Ce néoplasme s'est développé aux dépens d'un ectoblaste embryonnaire. Dans la tumeur primitive et dans la métastase rétropéritonéale, les cellules du trophoblaste sont restées indifférenciées ; dans les métastases terminales, elles ont poussé plus loin leur différenciation et réalisent l'aspect typique du chorioépithéliome.

CH. OBERLING.

ROBINSON (M.-R.). — Etude critique sur l'histogénèse des proliférations endométriales hétérotopiques (A critique on the histogenesis of heterotopic endometrial proliferations). — *Surgery, Gynecology and Obstetrics*, vol. XLI, n° 1, juillet 1925, pp. 36 à 48, 15 fig.

Depuis que von Rokitausky, en 1860, a individualisé les adénomyomes à structure endométriale, l'histogénèse de ces formations a suscité de très nombreuses controverses, qui peuvent, selon l'auteur, se ramener à deux grands courants d'idées :

1° Bases des théories anciennes : von Recklinghausen, considérant l'embryogénèse des organes génito-urinaires et les rapports respectifs entre les canaux de Müller et les canaux de Wolff, conclut à l'origine müllerienne des adénomyomes intra-utérins, à l'origine wolfienne des autres, y compris ceux situés dans les couches périphériques, sous-séreuses, de l'utérus. Depuis lors, les auteurs qui se sont inspirés de ces travaux, ou bien se sont ralliés à cette théorie dualiste, ou bien n'ont voulu reconnaître que l'origine exclusivement müllerienne, c'est-à-dire aux dépens de vestiges aberrants des canaux de Müller, ou aux dépens de la muqueuse utérine elle-même. A ces conceptions se rattache l'hypothèse, récemment analysée ici-même, de Sampson, admettant la possibilité de greffes péritonéales d'épithélium endométrial desquamé au moment de la menstruation, hypothèse que l'auteur rejette d'ailleurs comme inadmissible.

En somme, toutes ces théories invoquent un facteur d'aberrance du tissu proliféré ; mais cette aberrance, facilement concevable lorsqu'elle ne s'éloigne guère du trajet anatomique des canaux embryonnaires, ne peut plus expliquer l'existence d'adénomyomes très éloignés de ces trajets.

2° Concepts modernes : à la lueur des idées de Fischer, montrant l'interdépendance des tissus et l'action dominante des épithéliums sur les tissus conjonctifs, on doit reconnaître que c'est en regard des zones épithéliales les plus actives que se trouve le tissu conjonctif le mieux développé. D'autre part, il semble admis actuellement qu'à partir d'un degré

donné de différenciation cellulaire, certains groupes cellulaires présentent une sorte de « potentiel génétique », qui sera mis en branle, fonctionnellement et structuralement, par des « forces génétiques », hormones par exemple, émanées du reste de l'organisme considéré dans son ensemble. Or, fonctionnellement, les adénomyomes sont solidaires, comme l'endomètre, des influences menstruelles et gravidiques, et doivent nécessairement avoir une origine commune avec l'endomètre ; cette origine, c'est l'épithélium cœlomique, lequel peut, en n'importe lequel de ces points, resté auparavant inactif, manifester structuralement par une évolution endométriale son « potentiel génétique » latent. Ainsi, plus besoin d'invoquer une aberrance tissulaire ; suivant la terminologie de Robert Meyer, c'est d' « hétérologie » ou d' « hétéroplasie » de l'épithélium péritonéal qu'il s'agit ; l'histogénèse ainsi admise est univoque et valable pour toutes les localisations actuellement connues de ces tumeurs.

Quant à leur étiologie, l'infection, bien souvent invoquée, ne paraît avoir, tout au plus, qu'un rôle activant vis-à-vis d'un processus adénomyomateux en cours ; mais l'auteur envisage essentiellement, à l'origine de ce processus, un excès d'hormones ovariennes, agissant, dans des conditions biologiques données, sur les vestiges « dormants » de l'épithélium cœlomique.

P. MICHON.

Os et articulations

COLE (Wallace H.). — Tumeurs primitives de la rotule. — *Journ. of Bone and Joint Surgery*, vol. VII, n° 3, juill. 1925, pp. 637-653.

L'auteur rapporte un cas de tumeur kystique de la rotule, tumeur bénigne observée chez une femme de trente et un ans. Une intervention permit de constater qu'il s'agissait d'une ostéite kystique fibreuse avec quelques cellules géantes. Il fallut deux opérations, à quatorze mois de distance, pour obtenir une guérison ; celle-ci se maintient depuis deux ans.

C'est le vingt-cinquième cas de tumeur primitive de la rotule actuellement publié. Au niveau de cet os, toutes les tumeurs osseuses ont été observées, excepté le myxome. Cette localisation ne change rien à l'évolution, au pronostic et au traitement des différentes tumeurs.

G. HUC.

CONE (Sydney M.) (Baltimore). — **Activité des cellules osseuses.** — *Jour. of Bone and Joint Surgery*, vol. VII, oct. 1925 ; pp. 894-910.

Ce travail est le résultat de recherches au cours de deux cent cinquante autopsies portant sur des cas de pathologie chirurgicale, sur des fœtus, sur des animaux et sur des expériences de greffe osseuses.

Au point de vue pathologique, l'os se comporte comme tout autre tissu. Ses divers éléments constitutifs retournent à l'état embryonnaire et des

modifications architecturales profondes s'établissent en rapport avec les modifications de la circulation et de l'état chimique. Ces changements vers l'état embryonnaire se font parallèlement dans l'ostéoblaste et dans la cellule médullaire ; d'où réalisation d'os et de tissu conjonctif nouveaux. Le facteur le plus important de cette activité nouvelle est l'hyperémie et l'œdème. L'œdème, en effet, dissout les sels, ramollit la « matrice » de l'os et détermine l'agrandissement et la rencontre de lacunes. Les ostéoblastes sont libérés avant de redevenir actifs. Ces cellules, en particulier celles qui sont au voisinage du tissu spongieux, grandissent, se multiplient et passent dans la moelle ; dès lors, on peut les considérer comme créatrices d'os. Elles ont l'aspect d'un syncytium ou des cellules d'un cal et dirigent l'édification de l'os nouveau. Tous ces faits ont été observés sur des sujets ayant dépassé l'âge de la croissance.

La technique des recherches est très clairement exposée dans cet article, qui comporte en outre de nombreuses figures.

G. HUC.

FALTIN. — Un cas de tumeur à cellules géantes de la rotule. — *Acta chirurgica scandinavica*, vol. LVIII, fasc. 1, 21 janvier 1925, pp. 36-54.

Une femme de vingt-sept ans présentait une tumeur de la rotule évoluant depuis cinq ans ; la radiographie pouvait faire penser à l'existence d'un sarcome. Cette tumeur, qui avait réduit le tissu osseux à une mince coque, fut enlevée et la cavité curettée. Au microscope, elle se montra constituée d'un tissu riche en cellules et en cellules géantes, se continuant sans démarcation très nette avec du tissu de cicatrice, pauvre en cellules et sans cellules géantes.

Cette affection guérit facilement au bout de quelques mois, et à la radiographie on a pu constater une régénération partielle du tissu osseux de la cavité rotulienne.

G. HUC.

HUET (P.-A.). — Contribution à l'étude des tumeurs des os, thèse de Paris, 1925, 123 pages, 28 fig.

Dans cet important travail, l'auteur entend séparer complètement au point de vue pronostique les sarcomes osseux des tumeurs à myéloplaxes et demande qu'on ne désigne plus sous le nom de « sarcome à myéloplaxes » ces dernières tumeurs, en réalité bénignes. C'était l'opinion déjà soutenue par Nélaton, qui les a le premier décrites, et il faut y revenir.

Seulement, le diagnostic anatomo-pathologique n'est pas toujours facile entre tumeur osseuse bénigne et sarcome. A l'aide de vingt-huit observations (Lecène), accompagnées de bonnes microphotos, l'auteur apporte une importante contribution à ce problème capital. A l'œil nu, la tumeur à myéloplaxes est rarement très volumineuse, elle est engainée dans la corticale osseuse, sa coloration est rouge lie de vin, son tissu friable produisant sous le doigt la sensation de langue de chat et parfois crépitant sous le scalpel. Au microscope, le diagnostic de tumeur à myéloplaxes sera fait non seulement par la présence de cellules multinucléées, car ces cellules peuvent exister dans les sarcomes les plus malins, mais par l'ensemble des caractères suivants :

Architecture régulière et typique de la tumeur,
Absence de tout élément cellulaire atypique,
Grand nombre de cellules multinucléées,
Caractères propres des myéloplaxes, tels que les a décrits Nélaton.

C'est pour avoir négligé d'observer l'ensemble de la tumeur et pour avoir porté faussement le diagnostic de tumeur à myéloplaxes sur la vue de quelques cellules multinucléées que certains auteurs ont cru à la malignité de la tumeur à myéloplaxes, ou bien ont dénié toute valeur à l'examen histologique des tumeurs osseuses.

Au contraire, cet examen a une grande valeur ; joint aux données de la clinique et de la radiographie, il permet de faire un traitement tout différent contre les tumeurs osseuses bénignes justiciables d'opérations limitées et qui resteront guéries et contre les tumeurs osseuses malignes qui doivent être traitées par les opérations radicales. Les vrais sarcomes des os ont un pronostic très grave, et il n'est pas rapporté dans ce travail un seul cas de guérison éloignée d'un sarcome osseux.

P. MOULONGUET.

KEY (J.-Albert) (Saint-Louis). — **Reconstitution de la synoviale après synovectomie du genou chez le lapin.** — *Journ. of Bone* et *Joint Surgery*, vol. VII, oct. 1925, pp. 793-813.

Après résection partielle expérimentale de la synoviale du genou, voici ce que l'auteur a pu constater :

Dans les heures qui suivent l'intervention, l'articulation est remplie d'un mélange de sang et de liquide synovial ; puis un caillot de fibrine, avec quelques cellules, adhère aux surfaces cruentées. Pendant les quarante-huit premières heures, on note une réaction leucocytaire autour des lésions ; mais, rapidement, aux leucocytes polymorphes succèdent des phagocytes (clasmatocytes et mononucléaires) répartis dans la cavité articulaire.

Les cellules conjonctives fixes de la zone dénudée se développent, prolifèrent et envahissent le caillot. Celui-ci est organisé au sixième jour ; mais, dès le quatrième jour, sa surface est par places recouverte d'un enduit hyalin fait de tissu collagène. Pendant quelques jours, cet enduit n'est pas pénétré par les fibroblastes, ceux-ci se disposent en nappe au-dessous de lui.

Vers le dixième jour, on ne trouve plus dans le caillot que quelques fibres collagènes, la fibrine étant résorbée.

Du dixième au quinzième jour, les fibres collagènes se développent rapidement, les fibroblastes prolifèrent, les figures de mitose sont fréquentes.

Au quinzième jour, la fibrine et l'enduit hyalin ont complètement disparu, la zone cruentée est alors recouverte d'une couche de tissu fibreux lâche, assez épaisse, tissu très vascularisé, avec en surface des fibroblastes disposés en nappe bien limitée.

Cette membrane de tissu jeune se transforme lentement pour donner une synoviale difficile à distinguer d'une synoviale normale. Le nombre des fibroblastes diminue beaucoup et ceux qui restent s'aplatissent pour former des cellules lamelleuses. Les cellules de revêtement de la synoviale diminuent aussi en nombre et en hauteur et prennent l'aspect typique qu'elles revêtent habituellement. Sur les surfaces articulaires,

on ne trouve pas d'épithélium, mais du tissu collagène, avec des cellules disposées comme « un champ de pierres ». Les unes sont en surface, d'autres partiellement enterrées, d'autres enfin presque entièrement recouvertes de tissu collagène.

A partir du quinzième jour, l'espace articulaire empiète sur les tissus néoformés, à la suite d'une condensation de ces tissus ou à la suite de rupture d'adhérences ; cet espace reprend son aspect et ses contours normaux. La synoviale restaurée manque de tissu aréolaire sous-séreux, comme l'a montré Sumita.

Dans ces expériences, l'auteur a constaté quelquefois des exostoses sur le condyle ; elles seraient dues, semble-t-il, à des lésions accidentelles du périoste.

Chez le lapin, soixante jours après une synovectomie partielle, l'articulation reprend son aspect normal.

En résumé, la synoviale néoformée est reconstituée *in situ* par métaplasie du tissu conjonctif, sans que les bords de la zone cruentée interviennent dans cette réparation, à l'inverse de ce que l'on constate dans la restauration d'une surface épithéliale

Ceci prouverait pour l'auteur que les cellules de la synoviale sont des cellules conjonctives hautement différenciées.

G. HUC.

ALI KROGIUS. — Contribution à l'étude des kystes osseux et des tumeurs à cellules géantes (Zur Frage der Knochenzysten und Riesenzellentumoren). — *Acta chirurgica scandinavica*, vol. LIX, fasc. 1, 21 mars 1925, pp. 1-22.

L'auteur rapporte un cas des plus intéressants à ajouter à la question si troublante des kystes osseux.

Il s'agissait d'un homme de quarante-cinq ans ayant présenté au niveau du condyle interne du fémur une cavité du volume du poing. Le fait particulier de cette observation est que l'affection semble avoir succédé à un traumatisme important du genou survenu cinq ans auparavant. L'intervention montre cette cavité remplie d'une tumeur molle, fragile, de couleur brune, avec des taches jaune souffre. Au microscope, les taches jaunes étaient constituées de cellules xanthomateuses, les portions brunes de cellules géantes. Dans les fragments des parois osseuses de la cavité, on voyait des lésions typiques d'ostéite fibreuse. Le curettage simple de la cavité suffit à faire constater à la radioscopie, vingt mois après l'intervention, une diminution très notable de la zone kystique.

Cet article comporte en outre une discussion sur l'ostéite kystique dans laquelle l'auteur rejette toute idée de rapprochement entre ces lésions et les lésions sarcomateuses. De belles figures et une bibliographie importantes complètent cette observation.

G. HUC.

LINDSTROM (L.-J.). — Sur la dyschrondroplasie d'Ollier. — *Acta chirurgica scandinavica*, vol. LVIII, fasc. 1, 21 janvier 1925, pp. 190-209.

Observation d'une fillette de quatre ans examinée pour raccourcissement de la jambe droite. Du côté droit, en effet, les membres supérieur et inférieur sont plus courts et présentent des gonflements non douloureux, au voisinage des cartilages de conjugaison. Pareilles lésions sont

constatées encore à l'omoplate, aux côtes, au bassin, aux petits os de la main et du pied. La radiographie de ces altérations squelettiques donne un aspect kystique analogue à celui de la maladie de Recklinghausen, mais c'est l'examen histologique d'un fragment prélevé sur le tibia qui fixe exactement sur la nature de cette affection, en révélant l'existence de cartilage hyalin au niveau de ces tuméfactions.

Cette dyschondroplasie et la chondromatose multiple sont-elles des maladies différentes ou identiques ? Voici la conclusion de cet article, dans lequel l'auteur ne prend pas position.

G. HUC.

RŒDERER et LAGROT. — Existe-t-il un sacrum normal ? De la fréquence du spina bifida occulta lombo-sacré et de sa valeur fonctionnelle. — *Journal médical français*, 1925, t. XIV, janvier, p. 37, avec 8 fig.

Le spina bifida occulta lombo-sacré est physiologique chez l'enfant jusqu'à sept ans; à la naissance, la cinquième lombaire et les vertèbres sacrées sont normalement déhiscentes au niveau de leur arc postérieur ; c'est la S_2 qui se ferme la première à trois ans, le processus d'occlusion du canal sacré n'est terminé qu'à sept ans. Bien souvent, la S_4, comme la S_5, restent déhiscentes toute la vie.

Le spina bifida occulta lombo-sacré est très fréquent chez l'adulte. Les auteurs ont étudié pour s'en convaincre 942 squelettes. (LAGROT. thèse d'Alger, 1924.) Le rachischisis y était présent dans 298 cas, soit 32 % ; le rachischisis de la S_1 est de beaucoup le plus fréquent (187 cas). L'étude de radiographies faites sur des sujets normaux montre également qu'un sujet sur trois est porteur d'un rachischisis sacré sans aucune conséquence pathologique.

Il y a lieu, par conséquent, d'être prudent dans l'attribution au spina bifida de troubles pathologiques. Certaines affections coexistent très fréquemment avec le spina : la scoliose, le pied creux essentiel, l'incontinence d'urine dite essentielle ; mais dans ces cas, il existe habituellement en même temps que le rachischisis sacré une autre lésion : tantôt une malformation vertébrale distante, tantôt une métamérisation des arcs sacrés postérieurs avec malformation des ligaments jaunes qui font saillie dans le canal sacré (DELBET et LÉRI). Le spina bifida lombo-sacré asymétrique est beaucoup plus souvent pathologique que le spina symétrique.

P. MOULONGUET.

SPEISER (F.) (Bâle). — **Un cas d'enchondromatose systématisée du squelette** (Ein Fall um systematisierter Enchondromatose des Skelettes). — *Virchow's Archiv*, vol. 258, fasc. 1-2, pp. 127-160, 5 figures, octobre 1925.

Depuis Virchow, on admet que les enchondromes osseux se développent sans exception aux dépens d'îlots aberrants du cartilage épiphysaire. Cette hypothèse se base essentiellement sur des considérations d'ordre topographique. Les enchondromes n'existent qu'au niveau des os à préformation cartilagineuse ; on les trouve presque toujours au voisinage immédiat de la ligne de conjugaison. L'observation de Speiser infirme nettement cette hypothèse. Il s'agit d'un enfant de quatre ans, mort avec une enchondromatose généralisée du squelette. L'examen histologique montre que les enchondromes proviennent tantôt du cartilage

épiphysaire, tantôt du cartilage articulaire et du périoste. L'auteur décrit très en détail la genèse des enchondromes périostés. Dans la couche ostéogène, on observe une pullulation de cellules qui se disposent en amas ou en traînées et qui finissent par devenir des cellules cartilagineuses. Le chondrome ainsi constitué ou bien pénètre dans la substance osseuse, ou bien reste en surface et donne naissance à une tumeur saillante.

CH. OBERLING.

Système nerveux

GRECHIA (J.-C.) et RUSDEA (U.). — Un cas de chorée chronique avec autopsie. — *Revue Neurologique*, Paris, année XXX, p. 473.

Les auteurs ont eu l'occasion de faire l'autopsie d'un homme de cinquante-cinq ans, atteint de chorée chronique, qui est mort d'une pneumonie compliquée d'hémorragie méningée.

L'examen histologique du cerveau leur a montré :

1° Des lésions de l'*écorce*, légères dans les lobes occipital et temporal, prédominantes au niveau du lobe frontal et pariétal.

Ces lésions atteignaient surtout les couches IV et V de Broadmann. Elles portent sur les cellules et leurs neurofibrilles. La myéline est raréfiée à certains niveaux, et il existe une prolifération névroglique.

2° Des lésions extrêmement intenses du *putamen* et du *noyau caudé* : grosses altérations cellulaires, avec obstructions cellulaires presque complètes, et figures de neuronophagie.

Les vaisseaux sont scléreux, renferment d'abondants produits de déchets dans leur adventice, et il existe une prolifération névroglique très marquée ;

2° Des lésions du *globe pallidus*, moins intenses que les précédentes ;

4° Des lésions du corps de Luys, du noyau dentelé ;

5° Des lésions insignifiantes du thalamus, du noyau rouge et du locus niger.

Les auteurs insistent tout particulièrement sur la *diminution de la teneur en fer* au niveau des noyaux de la base ; et sur la *présence du pigment jaune* dans les cellules névrogliques du putamen, du noyau caudé et du pallidum.

GABRIELLE LÉVY.

MARINESCO (G.) et DRAGANESCO (St.). — Recherches sur le métabolisme du fer dans les centres nerveux. — *Revue Neurologique*, Paris, année XXX, p. 385.

Après un exposé historique des études antérieures faites à ce sujet, les auteurs exposent leurs propres constatations histologiques.

Ayant examiné les centres nerveux de sujets normaux et de sujets pathologiques (encéphalite épidémique, paralysie pseudo-bulbaire, myxœdème, anémie grave, paralysie générale), ils sont parvenus au conclusions suivantes :

Il existe normalement une topographie élective du fer dans certains centres nerveux.

On trouve le fer, sous forme de granules, de corpuscules ou de conglomérats, plus particulièrement dans le globus pallidus, le locus niger, le noyau rouge et le noyau dentelé.

La réaction du fer a encore été obtenue par ces auteurs, dans le stratum et les ganglions du lymphatique cervical de sujets normaux.

La *sénilité* et la *maladie* modifient considérablement la teneur en fer de ces centres. Sous ces influences, la *teneur* en fer des centres mentionnés est *augmentée*, et la *forme* du fer est *modifiée*. Suivant les cas, ce fer peut être mis en évidence dans les cellules ganglionnaires, dans les cellules névrogliques, ou au niveau des vaisseaux, soit dans la paroi, soit dans la lumière.

Cette recherche du fer a été pratiquée par ces auteurs, à la suite de Guizzetti et Spatz, suivant le procédé au sulfure d'ammonium, et par la réaction de Perls aussi.

Ces auteurs terminent en discutant l'origine et la signification du fer ainsi constaté.

Ils insistent sur la nécessité de distinguer ce fer de *désintégration*, expression d'une usure fonctionnelle, du fer moléculaire *actif*, élément constitutif du neurone.

GABRIELLE LÉVY.

Sang et organes hématopoïétiques

ROTTER (W.). — L'anatomie pathologique des affections agranulocytaires (Beitrag zur pathologischen Anatomie der agranulocytären Erkrankungen). — *Virchow's Archiv*, vol. 258, fasc. 1-2, pp. 17-37, octobre 1925.

En 1922, W. Schulz a décrit une maladie nouvelle à laquelle il a donné le nom d' « agranulocytose ». Cette affection frappe de préférence des femmes d'âge moyen, le début est brusque, fièvre intense, ictère, ulcérations gangréneuses de la cavité buccale constituent les symptômes essentiels. La formule sanguine est caractérisée par l'absence presque totale des granulocytes, les autres éléments, notamment les hématies et les plaquettes, ne subissent aucune diminution de leur nombre normal. L'évolution est mortelle à brève échéance. L'examen histologique ne montre, en dehors d'une disparition presque totale des éléments myéloïdes et de leurs cellules-mères dans les organes hématopoïétiques, rien de caractéristique.

Cette maladie présente une grande analogie avec l'intoxication au benzol. L'étiologie est absolument obscure,; la plupart des auteurs admettent une origine infectieuse.

L'auteur apporte six observations nouvelles. L'examen histologique des tissus inflammatoires montre, comme chez l'animal rendu artificiellement agranulocytaire, une absence totale des granulocytes. Ce fait parle contre la génèse histioïde des leucocytes granulés. L'auteur conclut que l'infection n'est pas la cause, mais la suite de l'agranulocytose. L'organisme agranulocytaire est sans défense contre toute invasion microbienne et succombe à la moindre infection.

CH. OBERLING.

RICHTER (M.-N.). — Leucémie ; valeurs relatives de la morphologie cellulaire et de la réaction des peroxydases comme adjuvants du diagnostic (Leukemia ; the relative values of cell morphology and the peroxydase reaction as diagnostic aides). — *Arch. of int. Medicine*, vol. 36, n° 1, juillet 1925, pp. 13 à 23, 3 tableaux.

La mise en évidence d'oxydases et de peroxydases dans certaines cellules de la moelle osseuse et dans certains éléments anormaux du sang, a conduit de nombreux auteurs à affirmer qu'il y a là un procédé de discrimination entre les éléments de la série myéloïde, donnant une réaction positive, et les éléments de la série lymphoïde, ne la donnant jamais. Mais cette opinion a été controversée ; aussi l'auteur a-t-il repris pour son compte l'examen d'une série de frottis de sang normaux et leucémiques, comparativement avec simple coloration au Giemsa ou au Wright, et avec mise en évidence des peroxydases par un réactif à la benzidine, suivie de même coloration.

Il est parvenu ainsi à établir que la présence de peroxydases est en rapport avec l'existence de granulations définies ; alors que les leucocytes dépourvus de granulation ne présentent pas la réaction des peroxydases, cette dernière est positive pour tous les éléments renfermant des granulations : *a)* neutrophiles, *b)* éosinophiles, *c)* azurophiles des mononucléaires, *d)* azurophiles des myéloblastes de Ferrata (promyélocytes de Nægeli), renfermant des corpuscules d'Auer. Elle est négative pour les éléments renfermant des granulations : *a)* basophiles, *b)* basophiles (non adultes) des myélocytes éosinophiles, *c)* azurophiles des lymphocytes, *d)* spéciales aux plaquettes et aux mégacaryocytes.

La réaction ne permet donc nullement de différencier les cellules primitives non granuleuses (hémocytoblastes) de la leucémie myéloïde de celles de la leucémie lymphoïde, et elle s'avère incontestablement inférieure aux méthodes de diagnostic qui utilisent l'étude des frottis colorés.

Occasionnellement, l'auteur étudie la signification encore douteuse des granulations azurophiles de cellules non adultes, et y voit un début de différenciation myéloïde de l'hémocytoblaste.

P. MICHON.

LIVRES NOUVEAUX

A. HOVELACQUE, professeur agrégé à la Faculté de médecine. — **Anatomie des nerfs craniens et rachidiens et du système grand sympathique chez l'homme,** avec 89 figures dans le texte et 121 planches hors texte. — Gaston Doin et Cie, éditeurs.

L'ouvrage d'Hovelacque comprend quatre chapitres.

Dans le premier, l'auteur décrit d'abord le développement des nerfs craniens, des nerfs rachidiens et du sympathique, ensuite leurs caractères généraux.

Le second est consacré aux nerfs craniens ; il représente une deuxième édition, soigneusement revue, de l'anatomie des nerfs craniens, publiée par l'auteur en 1923.

Dans le troisième et le quatrième chapitre, Hovelacque décrit les nerfs rachidiens et le système sympathique.

Toutes les descriptions sont minutieusement faites. Chaque nerf et chaque rameau nerveux sont étudiés, avec le même souci du détail exact, au double point de vue descriptif et topographique. Il n'est pas jusqu'aux divers caractères et au degré de fréquence des variations, pourtant si nombreuses, qui ne soient indiquées avec la plus grande précision.

Aux renseignements puisés dans le nombre considérable d'ouvrages et de mémoires publiés jusqu'à maintenant sur le système nerveux périphérique, Hovelacque ajoute les résultats de ses nombreuses dissections.

C'est sur le sympathique que l'auteur semble avoir fait porter plus particulièrement ses recherches personnelles. Le sympathique devient, en effet, de plus en plus, l'objet de tentatives chirurgicales qui, pour être menées à bien, nécessitent les connaissances anatomiques les plus précises. Hovelacque a donné à sa description toute la précision nécessaire.

Le livre d'Hovelacque est l'ouvrage le plus considérable sur le système nerveux périphérique publié depuis le *Traité de Névrologie* de Valentin.

Cent vingt et une planches hors texte et quatre-vingt-neuf figures dessinées par Moreaux illustrent magnifiquement le texte, qui est une parfaite mise au point de nos connaissances actuelles sur le système nerveux périphérique.

H. ROUVIÈRE.

LERICHE et POLICARD. — Les problèmes de la physiologie normale et pathologique de l'os. — Paris, Masson, 1926, 229 pages.

On trouvera dans ce livre la revue d'ensemble des théories que les auteurs ont déjà exposées dans diverses publications au sujet de l'ostéogénèse, de la résorption osseuse, de l'adaptation fonctionnelle du tissu osseux, de la réparation des fractures, des ossifications hétérotopiques,

etc., etc. De leurs théories, les auteurs tirent des déductions pratiques applicables à la chirurgie osseuse ; on sait le rôle important de leurs travaux pour l'établissement de la technique d'esquillectomie dans les fractures ouvertes ; au sujet des transplantations osseuses et de la thérapeutique des ostéoporoses, ce livre apporte des vues nouvelles et très originales.

Il est donc d'une lecture indispensable aux anatomo-pathologistes qui s'occupent du diagnostic des lésions osseuses, encore si mal classées et souvent si difficiles à identifier ; il est, par les hypothèses qu'il avance et par les faits qu'il expose, d'une lecture utile à tous les hommes d'étude.

P. MOULONGUET.

KNAGGS (R. L.) Leeds). — **Les affections inflammatoires et toxiques de l'os** (The inflammatory and toxic diseases of bone). — Bristol, John Wright, vol. de 416 pages, 197 figures.

Cet ouvrage, richement présenté et bien illustré, est surtout un livre d'anatomie pathologique, et c'est à ce titre qu'il doit être signalé ici. Sur ces questions si controversées, si étudiées aussi, qui touchent à la pathologie osseuse, le livre de Knaggs apporte des vues très claires, d'excellentes descriptions basées sur des observations cliniques et sur les pièces des collections anglaises, de consciencieuses études d'histopathologie et enfin des hypothèses très intéressantes.

Les chapitres principaux du livre sont l'ostéomyélite aiguë, la tuberculose et la syphilis osseuse, les pseudo-coxalgies, l'arthrite déformante (ici étudiée très longuement), les ostéo-arthrites d'origine nerveuse, le rachitisme, les dystrophies osseuses : ostéite fibreuse, ostéite déformante de Paget, ostéomalacie. Pour expliquer ces trois dernières affections, l'auteur aborde une théorie toxique très suggestive. Deux chapitres sont particulièrement développés : l'un sur la léontiasis ossea et l'autre sur l'ostéogenesis imperfecta (les vues de l'auteur sur l'ostéogenesis imperfecta ont déjà été analysées ici en 1926).

P. MOULONGUET.

ARGAUD et CLERMONT. — Le chordome sacro-coccygien. — Toulouse, Fournier, 1925, 130 pages, 34 figures.

Les auteurs donnent un compte rendu détaillé des vingt-quatre observations de chordomes sacro-coccygiens qu'ils ont pu relever dans la littérature. Ils y ajoutent une observation nouvelle, très bien étudiée au point de vue clinique et histologique, mais incomplète en ce qui concerne l'évolution, puisque, après une intervention chirurgicale insuffisante, la malade est en cours de traitement radiothérapique.

Au point de vue histologique, les auteurs ont pu faire des fixations parfaites et étudier l'appareil de Golgi et le chondriome des cellules chordales. Ils donnent de belles microphotographies de leurs préparations.

Le chordome sacro-coccygien se présente en clinique de façon assez variable. Il s'agit le plus souvent de sujets aux environs de la cinquantaine, mais on l'a rencontré chez des sujets jeunes et même chez un fœtus. Le plus souvent, c'est une tumeur présacrée, rétro-rectale, et c'est le cas dans l'observation ici étudiée ; parfois, c'est une tumeur du siège faisant saillie dans la fesse ou à la face postérieure du sacrum, habituel-

lement très volumineuse. Le début de l'évolution est insidieux, car la croissance est lente au début, mais plus tard, parfois sous l'influence d'un traumatisme, la croissance est désordonnée et des troubles de compression apparaissent ; l'envahissement local peut être très étendu ; des métastases se font, aussi bien par voie lymphatique dans les ganglions régionaux, que par voie sanguine dans les territoires éloignés. Le traitement chirurgical a jusqu'ici toujours été impuissant contre cette affection extrêmement maligne.

C'est l'examen histologique qui fait faire le diagnostic de chordome. Au petit grossissement, c'est une tumeur alvéolaire dont le squelette est formé par une substance mucoïde, facile à reconnaître par ses réactions microchimiques, notamment par ses réactions métachromasiques. Au fort grossissement, on voit les cellules spumeuses, les physaliphores, dont les lacunes sont remplies par une substance sécrétée par le protoplasma. Dans ce protoplasma, on trouve en grande abondance les formations caractérisant les cellules glandulaires : appareil de Golgi et chondriome, dont on peut suivre les relations avec la substance sécrétée. C'est là l'aspect le plus caractéristique du chordome.

Mais on y trouve des plages de cellules compactes, ayant l'ordonnance des glandes vasculaires sanguines ou des carcinomes : ce sont des formes jeunes, encore indifférenciées, des cellules chordales. Il y a des zones nécrotiques. Enfin les cellules chordales peuvent se métaplasier et devenir fibroplastiques ou cartilagineuses. Dans le cas des auteurs, il y avait des grains calcaires nombreux au milieu de la tumeur et l'analyse chimique du liquide contenu dans un pseudo-kyste révèle sa richesse en calcium.

P. MOULONGUET.

SOCIÉTÉ ANATOMIQUE DE PARIS

(97e ANNÉE)

Séance du jeudi 3 février 1927

Présidence de M. le Professeur G. ROUSSY

SOMMAIRE

Anatomie

Pages

ARNOULD (N.). — A propos des lymphatiques de la face interne du pavillon et du conduit auditif externe..... 224

MOREAU (L.). — Osselet intra-articulaire du coude 216

MOREAU (L.). — Appareils hyoïdiens décelés par la radiographie 217

Pages

SASSIER (PIERRE). — Les lymphatiques des gencives 212

TAVARÈS (AMANDIO). — Trou coracoïdien et canal sous-coracoïdien 221

VALLOIS (HENRI-V.). — Sésamoïde du triceps brachial 215

Anatomie pathologique

BANZET et LEROUX (ROGER). — Fibromyome utérin et cancer du corps 202

DESMARETS et DIAMANT-BERGER. — Présentation d'un cas clinique de polype sphacélé répondant anatomiquement à un cancer perforant du corps utérin 201

DUPONT (ROBERT) et LEROUX (ROGER). — Epithélioma très étendu du coude droit du côlon, colectomie droite. Guérison..... 205

FISCHER (H.). — A propos d'une ankylose temporo-maxillaire.. 223

GORY, DALSACE, LEROUX et BUSSER. — Anatomie pathologique de la cholécystite expérimentale. 207

GRANDCLAUDE (CH.) et LESBRE (PH.). — Contribution à l'étude des pseudo-tumeurs paradentaires. 194

HUGUENIN (RENÉ) et DECOURT (JACQUES). — Tumeur médiastino-pulmonaire à symptomatologie masquée au début par un syndrome neurologique.... 197

MODIANO et LEROUX (ROGER). — Fibromyome intra-cervical et cancer du corps 203

PIRES DE LIMA (J.-A.). — Un cas de macrodactylie 219

I. — *PROCÈS-VERBAL*

Le président met aux voix l'adoption du procès-verbal de la précédente séance. — Le procès-verbal est adopté.

II. — *CORRESPONDANCE*

Le secrétaire général donne lecture de lettres de remerciements de membres récemment nommés.

III. — *COMMUNICATIONS*

CONTRIBUTION A L'ÉTUDE DES PSEUDO-TUMEURS PARADENTAIRES

par

Ch. Grandclaude et Ph. Lesbre

A l'occasion d'un travail récent (1) sur les infections strepto-entérococciques des dents, nous avons été amenés à examiner méthodiquement quarante granulomes, tant de l'apex que du collet ; et, ayant constaté des points communs entre ces états inflammatoires et les tumeurs à myéloplaxes de la gencive, il nous a semblé intéressant d'apporter à la Société Anatomique le résumé de nos observations.

Les réactions inflammatoires de l'apex se présentent schématiquement sous trois aspects :

a) Dans un tissu conjonctif œdémateux, lâche, on trouve des cellules inflammatoires, surtout polynucléées, disposées en nappes diffuses, des fibroblastes gonflés et dissociés, peu de fibres. En un mot, on a le tableau exact de l'inflammation conjonctive aiguë à sa période d'activité.

b) Aspect de bourgeon charnu, avec de très nombreux capillaires à l'endothélium turgescent lui donnant une allure angiomateuse. Polymorphisme de cellules conjonctives, étoilées, plus ou moins globuleuses, mononucléaires, plasmocytes, rares polynucléaires, et à la périphérie une réaction collagène plus ou moins importante : tableau de l'inflammation conjonctive subaiguë.

c) Tissu conjonctif riche en collagène, avec des vaisseaux adultes. Peu de cellules libres. Disparition des polynucléaires. Tableau de l'inflammation conjonctive chronique.

Nous avons étudié, d'autre part, la flore microbienne des granulomes : des ensemencements en milieux aérobies et anaérobies, ainsi que des colo-

(1) Ph. Lesbre et Ch. Grandclaude : « Les infections strepto-entérococciques des dents et leurs métastases viscérales. Deux cas d'endocardite maligne dus à des virus dentaires cardiotropes » (*Presse Médicale*, 1926, 11 septembre).

rations appropriées, l'ont montré identique à celle recueillie dans des cas de pyorrhée, c'est-à-dire formant une véritable gamme allant du type streptocoque au type entérocoque, et se présentant sous la forme de diplostreptocoques, de diplocoques ou d'amas.

A mesure que dans ces productions inflammatoires les cellules libres se raréfient et que le collagène augmente, les germes apparaissent de moins en moins nombreux. Le pouvoir hémolytique n'est apparu qu'avec deux des germes isolés.

Les inoculations intraveineuses au lapin de quinze germes de granulomes ne se montrèrent pathogènes que par la répétition des doses ; à la suite de trois inoculations, la plupart des animaux présentèrent un état plus ou moins cachectique. Trois moururent avec des lésions rénales congestives.

De tout cela, nous concluons que les granulomes de l'apex constituent bien des états inflammatoires conjonctifs aigus, subaigus ou chroniques, consécutifs les uns aux autres ou survenus d'emblée, suivant la virulence des germes qui les ont provoqués.

NÉOFORMATIONS DU COLLET

1° Il y en a d'incontestablement inflammatoires, superposables en tous points à celles de l'apex, identiques de structure, avec la même flore. C'est l'évidence même.

2° *Epulis.* — Nous avons eu l'occasion d'étudier les formes classiques : épulis fibreuses, épulis à myéloplaxes. Les premières montrent, sous un épithélium malpighien plus ou moins hyperplasié, une masse collagène tourbillonnante, avec çà et là des amas de cellules inflammatoires du type lymphocytaire, des macrophages en rapport avec la présence de pigment ocre.

Nous avons là également un tableau d'inflammation subaiguë ou chronique, suivant l'importance relative des îlots lymphatiques ou du collagène.

Les figures de macrophagie pigmentaire plaident ici en faveur de l'arrêt du processus inflammatoire.

Les épulis à myéloplaxes sont constituées par un tissu conjonctif le plus souvent riche en fibroblastes, mais quelquefois lâche, et de nombreux plasmodes multinucléés avec une vascularisation extrêmement abondante et de nombreuses hémorragies interstitielles.

Dans un certain nombre de cas, nous avons trouvé une image inflammatoire mélangée si intimement à l'image tumeur à myéloplaxes, qu'il paraît difficile de les rapporter à deux pathogénies différentes. S'agirait-il pourtant d'une tumeur à myéloplaxes primitive et infectée secondairement, ou d'un seul et même processus inflammatoire, tenant aussi bien sous sa dépendance la réaction banale que la réaction plasmodiale ?

Nous pensons pouvoir éliminer la première hypothèse et nous rallier entièrement à la deuxième par le fait que les granulomes de l'apex, dont l'origine inflammatoire est indiscutable, contiennent parfois des plasmodes dispersés dans un tissu de bourgeon charnu. Ainsi, la seule pathogénie à retenir, en ce qui concerne les néoformations du collet, est conforme à celle des états inflammatoires de l'apex, qu'ils soient purement granulomateux ou pourvus de plasmodes : c'est *l'infection,* dont nous

avons souligné l'importance par l'examen de la flore microbienne pratiqué antérieurement.

L'épulis, qu'il soit fibreux ou à myéloplaxes, n'est donc qu'une pseudo-tumeur inflammatoire.

Le terme « épulis » n'est qu'une appellation clinique et macroscopique. Du point de vue histologique, granulomes et épulis signifient une inflammation du tissu conjonctif.

Nous voudrions, d'après les images que nous avons observées, essayer d'interpréter la signification des plasmodes du double point de vue originel et fonctionnel. Certains auteurs, en particulier Siegmund et Weber, pensent que la présence de ces cellules multinucléées traduit une résorption osseuse.

Nous ne pensons pas que cela soit toujours exact, et nous apportons à l'appui de cette opinion un cas d'épulis fibreux montrant dans la profondeur une zone d'ostéite raréfiante, de nombreuses plages de fragments osseux en voie de métaplasie fibroblastique et se débarrassant de leur surcharge calcaire, qui se dépose sous la forme d'amas de tailles variables. Or, il n'est pas possible, dans cet ensemble, de trouver un seul myéloplaxe.

Une autre opinion attribue à ces plasmodes un rôle de macrophagie vis-à-vis des globules rouges extravasés, et ceci indépendamment des réactions osseuses. Nous sommes frappés par ce fait que, dans toutes les épulis que nous avons examinées, la présence de myéloplaxes coïncidait toujours avec une hémorragie, et qu'inversement, en l'absence d'hémorragie, il n'y avait jamais de plasmodes.

Il y a là une coïncidence troublante entre ces hémorragies et les plasmodes ; ces rapports ont été signalés également dans les tumeurs à myéloplaxes des os longs.

Il semble donc bien que l'on puisse se ranger à cette théorie ; et, en tous cas, conclure que les myéloplaxes ne sont pas des cellules d'origine osseuse, que c'est un terme qui ne vaut rien ; et, si l'on a déjà tendance à l'heure actuelle à remplacer le terme de sarcome par celui de tumeur à myloplaxes, nous avons, nous, tendance à aller plus loin encore en supprimant le terme de myloplaxe, et à dire simplement pseudo-tumeur inflammatoire, sans appuyer avec tant d'importance sur cette métamorphose giganto-cellulaire de la cellule conjonctive, si plastique dans ces réactions inflammatoires.

Discussion. — *M. Brault.* — Il est en effet probable que les néoformations du collet de la dent sont bien de nature inflammatoire.

Quant aux cellules multinucléées de l'épulis, il semble bien que ce soient des macrophages qui n'ont pas un rôle de résorption dirigé uniquement vers le tissu osseux.

TUMEUR MÉDIASTINO-PULMONAIRE A SYMPTOMATOLOGIE MASQUÉE AU DÉBUT PAR UN SYNDROME NEUROLOGIQUE

par

René Huguenin et Jacques Decourt

A l'encontre des données classiques, il n'est pas tellement rare de voir le cancer du poumon survenir chez des individus jeunes et sans que nulle pneumopathie chronique l'ait précédé ; il n'est pas rare non plus que la tumeur, primitivement pulmonaire, s'étale dans le médiastin au point que les signes de compression dominent rapidement le tableau clinique. Il n'est pas rare enfin que les premières manifestations qui attirent l'attention soient dues aux métastases, et celles-ci se localisent très volontiers sur le système nerveux central.

Observation. — Un homme de trente-sept ans, courtier en chevaux, vint à l'hospice de la Salpêtrière, dans le service de notre maître, le professeur Guillain, le 9 juin 1926 ; il se plaignait de céphalées, de douleurs vertébrales, de faiblesse des membres inférieurs. Bien portant jusqu'au début de février 1925, il a fait toute la guerre en parfaite santé. Il nie la syphilis. Voici trois ans, il aurait eu une forme fruste de tétanos ; il s'était blessé au pouce gauche avec la gourmette d'un cheval et, quinze jours après, eut de la raideur de la nuque et du trismus ; 10 centimètres cubes de sérum sous la peau du ventre eurent vite raison de tous ces troubles.

En février 1925, des manifestations pulmonaires apparaissent pour la première fois sous forme de crises d'asthme : crises de dyspnée très violentes, qui réveillent le malade la nuit, trois heures après qu'il s'est couché, durent plusieurs heures, puis cessent complètement, laissant la respiration normale pendant la journée.

Ces crises se seraient répétées presque toutes les nuits jusqu'en octobre ; à cette date, on décida d'opérer le malade d'une hypertrophie d'un cornet du nez et, depuis, les crises d'asthme ont complètement disparu.

Avec l'asthme est apparue la *toux*, qui, elle, persiste depuis, toux sèche, quinteuse, sans expectoration. Cependant, tous ces troubles restent assez frustes jusqu'en janvier 1926.

A cette époque, le malade aurait eu une pleurésie droite : du moins il eut un point de côté, un peu de gêne respiratoire ; il souffrit d'un malaise général : mais il ne fut pas fait de ponction exploratrice ; il ne se remit que lentement.

Il allait tout à fait bien quand, quinze jours avant son entrée, apparurent des *douleurs dans le côté gauche* : sensation de tiraillements, entrecoupée de temps à autre de crises très douloureuses. Les douleurs sont comparées par le malade aux morsures d'un chien, au grattement d'une fourchette. Elles siègent à la partie inférieure de l'hémithorax. Elles se limitent en arrière à la colonne vertébrale ; en avant au niveau du sternum, et descendent, le long du flanc, jusqu'au genou. Les crises douloureuses durent tantôt une heure, tantôt toute une nuit, empêchant le sommeil. Dans le jour, elles apparaissent surtout après le repas.

En même temps qu'elles, ou indépendamment, surviennent des crises de céphalée, qui restent cantonnées à la partie droite du crâne, « comme si on l'emboutissait avec quelque chose dans la tête ». Dans l'intervalle des crises, la douleur disparaît.

Le malade n'a jamais de vomissements. Il est depuis une huitaine de jours constipé, a des difficultés à uriner. Il n'accuse ni troubles visuels, ni vertiges,

ni pertes de connaissance, ni bourdonnements d'oreilles, ni troubles de l'audition.

Pourtant, quelques jours avant le début de ces phénomènes douloureux, il avait eu pendant quarante-huit heures des vomissements bilieux.

Ce qui inquiète surtout notre malade, c'est que, de temps à autre, quand il descend un escalier, sa jambe gauche fléchit, mais à cause, surtout, semble-t-il, de la douleur. Debout, il se tient correctement même sur une seule jambe, et aussi bien sur la gauche que sur la droite. La force est normale dans les différents groupes musculaires des deux membres supérieurs ; aux membres inférieurs, la force segmentaire n'est troublée que pour l'abduction de la cuisse, qui paraît un peu plus faible à gauche qu'à droite ; mais le malade dit que « c'est à cause de la sensation douloureuse » éveillée au niveau du flanc gauche et de toute la face externe de la cuisse gauche par l'effort qu'il fait pour résister. L'adduction se fait, par contre, des deux côtés avec une force satisfaisante.

Les bras croisés, le malade peut s'asseoir sur son lit ; mais, au cours de ce mouvement, une douleur apparaît dans le côté gauche, près de la colonne vertébrale.

La pression réveille des points douloureux, en avant, le long des septième et huitième espaces intercostaux, et en arrière, au niveau de la pointe de l'omoplate. Au niveau de la cuisse gauche, la pression décèle également une douleur, mais plus faible, sur une ligne verticale partant de deux travers de doigt au-dessous du grand trochanter et descendant jusque vers la moitié de la face externe de la cuisse.

Les réflexes des membres inférieurs sont considérablement modifiés : les achilléens et médio-plantaires sont abolis à droite. Par contre, les rotuliens et tibio-fémoraux postérieurs, qui sont normaux à droite, sont très diminués à gauche. Le médio-pubien est normal dans ses réponses, ainsi que les réflexes des membres supérieurs. Il n'existe ni contracture ni clonus ; les réflexes cutanés sont corrects. Il n'existe aucun trouble décelable de la motilité volontaire.

Dans le domaine des nerfs craniens, l'examen ne révèle aucune anomalie, sinon une hémiparésie gauche de la langue : tirée, elle est déviée vers la droite ; elle peut cependant être mobilisée vers la gauche ; au repos, la bouche ouverte, elle paraît plus large, plus étalée dans sa moitié droite. Les réactions pupillaires sont normales, ainsi que l'examen du fond d'œil ; il n'existe enfin nul trouble de la sensibilité superficielle ou profonde.

Par ailleurs, le sujet, assez vigoureux pourtant, apparaît un peu pâle, les traits tirés. Il est fréquemment secoué d'une toux sèche et quinteuse. Cependant, on ne trouve rien de notable à l'examen des poumons : seulement une légère circulation collatérale dans la région sous-claviculaire droite, et une submatité de la base du même côté, avec murmure diminué ; et ces phénomènes, si discrets, ne retiennent guère l'attention, d'autant que dominent en clinique les signes neurologiques.

Mais les données radiologiques modifient l'impression clinique. La radiographie de la colonne vertébrale montre un rachis normal. Celle du thorax décèle, par contre, dans la partie supérieure du *poumon gauche*, quelques taches sombres et dans les deux tiers inférieurs de l'hémithorax droit, une ombre pommelée, sans homogénéité, n'effaçant pas les côtes ; dans le tiers supérieur du poumon droit, quelques taches opaques. En outre, il existe une masse médiastinale arrondie, autour du pédicule cardiaque, offrant l'aspect de volumineuses adénopathies, continuant en équerre l'opacité pulmonaire.

Un mois après, le 1er juillet, l'état somatique du malade est le même, mais les douleurs ont augmenté d'intensité, au point d'empêcher tout sommeil ; il se plaint surtout de douleurs très violentes dans toute la base de l'hémithorax gauche, qu'il compare à un « étau lui enserrant la poitrine ». Une sensation analogue de striction existe aussi à la base du thorax droit, mais beaucoup moins intense que du côté gauche. La circulation collatérale s'est accrue à la partie supérieure de l'hémithorax droit ; à gauche apparaissent également des veines saillantes qui descendent jusque vers la région abdominale.

En outre, du côté nerveux, la céphalée est de plus en plus vive et prédomine dans la partie droite de la tête.

Au 16 juillet, la symptomatologie s'est complétée. Depuis deux à trois jours, le malade accuse une sensation de dyspnée qui se joint à ses douleurs thoraciques. C'est, dit-il, « une oppression continue », qui par moments s'exacerbe.

Cependant la respiration n'est pas accélérée et ne paraît pas gênée : il n'y a ni tirage ni cornage. Phénomène nouveau : une dysphagie apparaît, telle que le malade a de la peine à avaler même les liquides ; la déglutition s'accompagne de sensation d'étouffement. Surtout, on est frappé par la cyanose intense : cyanose « en pèlerine » intéressant toute la tête, le cou, les membres supérieurs, la partie supérieure du thorax, jusque vers les mamelons ; les téguments et les muqueuses sont bleu violacé et cette teinte contraste avec la blancheur du reste du corps. Les veines temporales et jugulaires sont très dilatées. Ce syndrome se manifeste, pour le malade, par des phénomènes subjectifs fort pénibles : se mouvoir, s'asseoir dans son lit augmentent aussitôt la cyanose et déclanchent une dyspnée angoissante.

La circulation collatérale s'est très développée : le thorax, surtout à gauche, est sillonné de veines dilatées qui se prolongent jusqu'à la paroi abdominale. Les veines superficielles des bras sont également dilatées.

L'hémithorax gauche est voussuré à sa partie inférieure ; à la percussion, il est sonore, alors que le droit est d'une submatité qui devient, à sa partie inférieure, une véritable matité. La respiration et les vibrations sont perceptibles jusqu'en bas. A droite, au contraire, elles sont diminuées à la base ; il n'y a ni souffle ni râles. Le cœur est normal et le pouls bat régulièrement à 100.

Les jours suivants, la sensation d'oppression augmente ; la cyanose s'accentue, la face est bouffie, et encore le cou et la racine des membres supérieurs. Il n'existe pas d'inégalité ni de retard d'un pouls sur l'autre, et la tension artérielle est identique des deux côtés. La circulation collatérale s'accroît et, outre la dilatation des grosses veines, il y a de petites arborisations violacées de veinules distendues sur le thorax. Aucune tentative thérapeutique n'améliore le malade et l'état empire de jour en jour.

Dans les premiers jours d'août, le moindre mouvement augmente la cyanose, fait devenir le malade presque noir.

La respiration n'est pas objectivement gênée, mais le malade accuse une sensation très pénible d'étouffement. Il parle à peine et sa voix est éraillée, à demi-éteinte.

La dysphagie est complète. C'est à peine si le sujet accepte de boire quelques gouttes de liquide : la moindre ingestion déclanche une crise d'oppression. L'amaigrissement de l'abdomen, des fesses et des membres inférieurs est considérable, contrastant avec le boursoufflement de la partie supérieure du corps.

C'est à peine si le malade peut remuer ses membres inférieurs, tant l'asthénie est accentuée. A ce niveau, les modifications des réflexes sont les mêmes. Dans les derniers jours, le malade ne se maintient plus que grâce à la morphine et au sérum glucosé.

Le thorax est extrêmement sonore dans toute son étendue. A droite, la même sonorité envahit en avant toute la zone hépatique.

Il est impossible de rechercher les vibrations vocales. A l'auscultation, les deux hémithorax sont encombrés de gros ronchus

Les urines sont rares, la dyspnée s'accroît et le malade meurt le 8 août. Il n'a présenté, durant toute la durée de son séjour, aucune hémoptysie. Dans les derniers jours seulement apparut une expectoration muco-purulente ; l'examen microscopique n'y révéla qu'une flore microbienne banale. Par ailleurs, la ponction lombaire fut complètement négative dans ses réponses cytologiques et biologiques; une albuminose légère doit être imputable à la présence de sang.

Autopsie. — A l'ouverture du thorax, la plèvre droite contient un peu de liquide, mais surtout il existe une énorme masse occupant tout le médiastin, irrégulière, bosselée, dont le centre ramolli offre un aspect de caséification. Cette

masse remonte très haut, enserrant les organes du sommet du thorax, et ces lésions anatomiques expliquent aisément le syndrome clinique. Cette masse centrale fait corps avec un gros bloc blanc, dur et dont le centre commence à se ramollir, qui remplace complètement le lobe inférieur du poumon droit.

Les lobes supérieurs et le poumon gauche sont simplement congestifs.

Il existe de multiples métastases costales, surtout dans la région supéro-postérieure de l'hémithorax gauche.

L'autopsie de la moelle montre une métastase annulaire de 3 ou 4 centimètres au niveau de la moelle dorsale inférieure, surtout dense à la sixième racine, et de multiples noyaux au-dessous : ainsi s'expliquait aisément le syndrome des membres inférieurs. Le cerveau présente un nodule métastatique des dimensions d'une grosse noix dans le lobe orbitaire droit, et un autre plus petit, bien limité, nullement ramolli, gros comme une cerise, en pleine substance blanche dans le lobe frontal gauche. Aucune lésion macroscopique ne vient expliquer l'hémiparésie, l'hémiatrophie légère de la langue. L'histologie n'a rien révélé non plus au niveau du noyau de l'hypoglosse qui puisse élucider la pathogénie de la lésion linguale.

Examen histologique. — Lorsqu'on examine un fragment pris en pleine tumeur, le poumon est totalement remanié : il existe encore à peine quelques plages d'alvéoles reconnaissables et surtout des cartilages bronchiques ; le tissu apparaît constitué par des cellules qui sont pour la plupart arrondies, pauvre en protoplasme, formant des amas où, sur des étendues parfois vastes, on ne retrouve pas la moindre fibrille conjonctive ; parfois même les éléments cellulaires s'allongent et tendent à devenir fusiformes, mais l'aspect arrondi de la majorité des cellules, dont la zone de la tumeur qui est compacte, à tendance nécrotique, fait volontiers songer à un lymphosarcome, d'autant que l'on rencontre parfois des cavités remplies de globules rouges sans autre paroi apparente que les cellules tumorales d'alentour. A vrai dire, cet aspect n'est pas peut-être absolument convaincant, car on rencontre souvent des foyers hémorragiques diffus, et ces pseudo-lacunes sanguines, rares d'ailleurs, ne sont peut-être tout simplement que des foyers hémorragiques mieux limités ; et puis, à côté de ces aspects arrondis ou fusiformes, de ces cellules à physionomie sarcomateuse, il existe des plages où les éléments sont polyédriques ou rectangulaires et surtout disposés comme en palissade le long des parois conjonctives : ceci surtout dans les fragments prélevés à la limite du poumon sain, où l'architecture alvéolaire est parfaitement reconnaissable, où l'on saisit les premiers stades de l'envahissement néoplasique ; on retrouve les mêmes cellules arrondies ou vaguement cubiques à la surface de l'alvéole, et en particulier elles sont franchement distinctes des cellules fusiformes de la paroi alvéolaire.

Malgré donc que la prédominance médiastine du syndrome clinique, malgré que l'aspect macroscopique eussent pu faire penser à un lymphosarcome du médiastin, il s'agit en réalité d'une tumeur différente, non point médiastinale d'origine, mais pulmonaire ; elle paraît être née du revêtement de l'alvéole : épithélioma alvéolaire, pour garder la terminologie classique.

Ainsi donc, à côté des tumeurs médiastino-pulmonaires, lymphosarcomes médiastinaux, sur lesquels de nombreux auteurs ont insisté à plusieurs reprises et récemment encore Roubier, existent d'autres tumeurs anatomiquement et cliniquement médiastino-pulmonaires, à départ pulmonaire, et qui ne sont point des lymphosarcomes. Mais l'atypie fréquente, le polymorphisme des éléments cellulaires, expliquent des méprises faciles ; nous reviendrons ultérieurement sur cette discussion histo-pathogénique, dont la portée doit être plus vaste encore.

PRÉSENTATION D'UN CAS CLINIQUE DE POLYPE SPHACÉLÉ RÉPONDANT ANATOMIQUEMENT A UN CANCER PERFORANT DU CORPS UTÉRIN

par

Desmarets et Diamant-Berger

Une malade de cinquante-trois ans entre à Ambroise-Paré le 10 novembre 1926, pour pertes fétides. L'*histoire clinique* montre qu'elle a toujours saigné trop abondamment au moment de ses règles, et que, réglée à vingt ans seulement, mère à vingt-trois, elle a été curettée à vingt-six pour métrorragies répétées (amélioration de quelques mois). Vers l'époque présumée de sa ménopause, les règles sont devenues ménorragiques, puis les métrorragies se sont multipliées, l'anémiant beaucoup. Mais la *fétidité des pertes* a marqué une nouvelle phase dans cette évolution : celles-ci ne datent que de six semaines environ, et d'emblée ont été quotidiennes, continuelles, et d'une horrible puanteur. D'aspect verdâtre ou hémorragique, elles s'accompagnent de *douleurs*, à type, soit de pesanteur pelvienne, soit de coliques utérines expulsives ; d'état *infectieux* et *d'amaigrissement*. *A l'examen*, on trouve un gros utérus, dont on palpe le fond à trois travers de doigts de la symphyse, un peu à gauche de la ligne médiane. Le col est entr'ouvert, entre 0,50 et 1 franc ; ses bords sont amincis et relativement souples, et le doigt sent une masse intra-cervicale friable, incontestablement en voie de sphacèle et d'expulsion. Les culs-de-sac paraissent libres, bien que l'utérus soit assez fixé. On fait donc le diagnostic de polype fibreux sphacélé, en voie d'expulsion, diagnostic qui paraît évident. Cependant on cherche à le confirmer par *une biopsie* d'un fragment de la masse intra-cervicale, qui montre « que, dans des caillots fibrino-leucocytaires, apparaissent en quelques places des lambeaux conjonctifs contenant des vestiges nécrotiques sans origine reconnaissable ». En réalité, ces caractères nécrotiques empêchent un diagnostic de certitude.

L'*intervention*, pratiquée le 29 novembre 1926, montre que la face antérieure de l'utérus est lâchement adhérente au péritoine sus-vésical : au cours du décollement, on libère sur cette face, un peu au-dessus de l'isthme, une perforation arrondie, de 25 millimètres environ de diamètre, et par où on sort une masse exubérante et friable, saignante, d'aspect absolument néoplasique. L'hystérectomie totale est rendue difficile par des adhérences cæco-appendiculaires avec les annexes droites, et par de l'infiltration œdémateuse du ligament large du même côté. Cependant, elle est terminée sans incident, et la guérison se produit, avec un drainage aux mèches, exclusivement vaginal, par-dessus lequel une péritonisation étanche est pratiquée.

Examen de la pièce. — Divers fragments ont été prélevés sur la paroi utérine, au niveau de la perforation. On y note une prolifération épithéliomateuse glandulaire typique, formant une masse friable parsemée de zones nécrotiques ; les boyaux épithéliomateux pénètrent dans l'épaisseur du muscle et aboutisent à l'extérieur. Dans la masse néoplasique, à côté des culs-de-sac bordés de cellules cylindriques dédifférentiées, on constate en plusieurs points des îlots de morphologie malpighienne par métaplasie inflammatoire secondaire.

Il y a lieu de noter de plus une infiltration inflammatoire polymorphe diffuse, composée de polynucléaires, de lymphocytes et de plasmocytes, et enfin que la trame conjonctivo-musculaire est largement dissociée par des bandes de nécrose, ce qui explique histologiquement la perforation constatée.

Ainsi, ce cancer du corps utérin est intéressant à plusieurs points de vue : 1° *la perforation utérine* et le bourgeonnement du cancer dans le

péritoine, sans aucun phénomène infectieux, et ceci malgré la très grande septicité de l'utérus ;

2° *La coexistence avec un polype sphacélé* ; non seulement l'intérêt clinique du diagnostic est considérable, mais, anatomiquement, il pose la question de la dégénérescence épithéliomateuse, d'un polype intra-utérin, non pas par la portion exubérante, mais *par sa face profonde d'implantation* ;

3° *Le peu de valeur de la biopsie par curettage*, ou par prélèvement d'un fragment en nécrose, si elle est négative au point de vue du cancer.

FIBROMYOME UTÉRIN ET CANCER DU CORPS

par

Banzet et Roger Leroux

Observation. — Mme V..., cinquante-six ans, sans antécédents pathologiques antérieurs à 1916, présentait à ce moment une abondance anormale de ses règles, qui permit de déceler à l'examen la présence d'un fibrome utérin dépassant largement la symphyse. Elle fut soignée à ce moment, et pendant plusieurs mois, jusqu'à disparition complète des hémorragies, par radiothérapie, dans le service de M. Béclère. On a noté une diminution considérable du volume de l'utérus.

Pendant huit ans, c'est-à-dire jusqu'à février 1926, la malade ne présente aucun symptôme anormal. A ce moment, elle se met à perdre du sang en quantité suffisante pour être obligée de se garnir d'une façon constante.

Elle ressent quelques douleurs pelviennes ; son état général est altéré ; elle est pâle, maigre et particulièrement asthénique.

A l'examen local, on trouve un gros utérus globuleux, dépassant notablement la symphyse, immobilisé, sans lésions appréciables du col ; de chaque côté et dans le cul-de-sac de Douglas existe un empâtement fixant l'utérus.

Opération le 12 janvier 1927 sous anesthésie générale au chloroforme.

Hystérectomie abdominale totale. Ablation d'un utérus du volume d'une tête de fœtus à terme encadré d'une double tumeur annexielle d'aspect inflammatoire.

Il y a lieu de noter plusieurs points particuliers, relevés au cours de l'opération :

1° Le grand épiploon adhérait à la paroi abdominale ; il était épaissi et formait dans son ensemble une masse qu'on jugea tout d'abord inflammatoire.

2° La masse utéro-annexielle avait contracté avec les parois pelviennes des adhérences très intimes qu'il a été pénible de décoller en raison de la friabilité des tissus, se déchirant facilement et donnant lieu à une hémorragie en nappe difficile à arrêter.

3° Il existait entre la vessie et l'utérus et au niveau de la cloison recto-vaginale un œdème dur rendant le clivage difficile ; à ce niveau encore, une hémorragie en nappe assez importante se produisit.

4° Les sutures de la paroi ont été très pénibles à réaliser, et le péritoine, en particulier, présentait une fragilité telle qu'il a fallu renoncer à le suturer séparément.

Mise en place d'un tamponnement à la Mickulicz. Suites opératoires subnormales. La malade se remonte lentement et paraît surmonter avec peine l'état d'asthénie qu'elle présentait avant l'opération.

Examen anatomo-pathologique. — Macroscopiquement, après ouverture de la cavité utérine, on constate la présence d'une masse arrondie faisant saillie sous

la muqueuse et atteignant les dimensions d'une grosse mandarine. La muqueuse, sur toute la surface de cette tumeur, n'offre rien de particulier. Par contre, au niveau de la base d'implantation, le revêtement superficiel de la muqueuse utérine montre une série de taches blanchâtres de formes arrondies ou de traînées, très peu saillantes, faisant fortement soupçonner une transformation épithéliomateuse du revêtement. Des fragments ont été prélevés en vue de l'examen histologique au niveau de la tumeur arrondie, ainsi que dans plusieurs points anormaux à son pourtour.

Le fragment de tumeur a montré que l'on avait affaire à un fibromyome banal recouvert de muqueuse atrophique, ne présentant ni en surface ni en profondeur de symptômes histologiques de malignité.

Les fragments de muqueuse avoisinante sont constitués par un revêtement épithélial glandulaire en prolifération maligne, discrètement végétant en surface, mais pénétrant très profondément dans l'épaisseur du muscle utérin, provoquant des embolies lymphatiques multiples que l'on retrouve dans toute l'épaisseur de la paroi. Le fragment d'épiploon montre une métaplasie fibroblastique du tissu adipeux, avec surcharge épithéliomateuse diffuse et plus spécialement localisée dans toutes les fentes vasculaires lymphatiques.

En résumé, il s'agit d'une coïncidence de tumeur conjonctive bénigne de la paroi utérine et d'un épithélioma de la muqueuse du corps. Nous croyons devoir souligner ici le fait que le point de départ de l'épithélioma s'est fait non pas au niveau de la muqueuse de recouvrement de la tumeur elle-même, mais bien à distance de celle-ci. Nous nous contentons de signaler le fait sans chercher à résoudre le problème de l'influence réciproque de ces deux tumeurs l'une sur l'autre.

Discussion. — *M. Richard.* — Pour expliquer la friabilité du péritoine supposé sain par le chirurgien qui l'a suturé, la radiothérapie ancienne peut être incriminée. Je rappelle à ce propos une communication de M. Cunéo faite en 1922, au sujet de cette friabilité post-radiothérapique des tissus, et les cas apportés à la Société de Chirurgie ; et je demande que, à l'occasion, des fragments de tissus ainsi modifiés, dans des cas analogues, soient examinés histologiquement.

FIBROMYOME INTRA-CERVICAL ET CANCER DU CORPS

par

Modiano et Roger Leroux

Nous avons l'honneur de présenter à la Société l'observation suivante, qui présente de nombreux points communs avec celle qui précède.

Il s'agit d'une femme de cinquante ans présentant depuis fort longtemps des règles irrégulières et depuis quelques mois des hémorragies presque continuelles. A plusieurs reprises, la malade a éliminé spontanément des fragments nécrotiques d'aspect polypeux.

A l'examen, le toucher ne permet pas de percevoir le col et, suivant l'expression du docteur Schulmann, son médecin, on a l'impression d'un col de femme enceinte. L'utérus forme une énorme masse occupant toute la cavité pelvienne, atteignant l'ombilic ; l'utérus est parfaitement mobile en tous sens.

Le 31 janvier, hystérectomie totale sans incidents opératoires. Suites normales.

Examen anatomo-pathologique. — Ainsi que le montre la figure ci-jointe, il existe une volumineuse masse incluse dans l'épaisseur de la paroi du canal cervical. Le col est entièrement effacé et la lumière endocervicale est refoulée sur la convexité de la tumeur. L'ouverture de la cavité utérine elle-même montre une muqueuse irrégulière tomenteuse, d'aspect légèrement nécrotique et parcourue de sillons profonds. Divers fragments sont prélevés à ce niveau, ainsi que sur la tumeur cervicale. Cette dernière présente la constitution banale

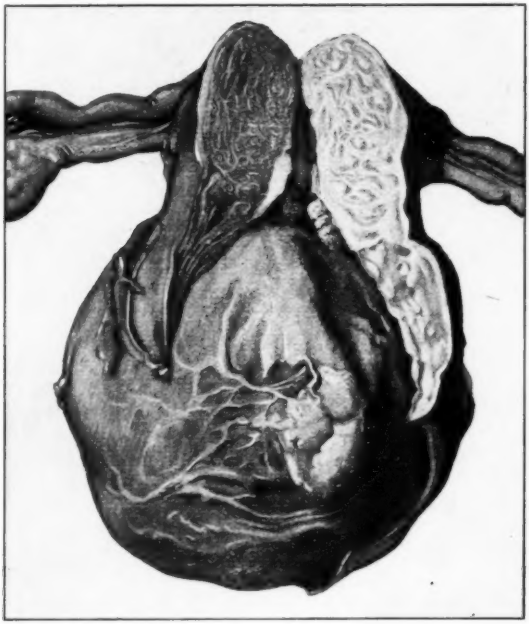

Aspect macroscopique de la pièce.

d'un myome remanié plus ou moins suivant les points par un processus de sclérose simple ; on n'y découvre aucune figure histologique de malignité. Le fragment prélevé au niveau du corps présente, par contre, une prolifération anormale de son épithélium glandulaire qui se traduit par une irrégularité de forme et de dimensions des culs-de-sac, des assises multiples de cellules cylindriques indifférenciées, et enfin une pénétration dans le muscle utérin, peu profonde, mais néanmoins déjà suffisante pour accentuer le caractère de malignité de cet épithélioma glandulaire au début.

En résumé, nous avons ici encore affaire à une association de fibromyome, tumeur conjonctive bénigne, et d'épithélioma du corps, tumeur épithéliale maligne. Pas plus que pour la précédente observation, nous

ne pourrons résoudre les différents problèmes de cette association tumorale, et nous avons seulement pensé intéressant de rapprocher cette observation de la première, et surtout de celle qui vient d'être présentée par MM. Desmarets et Diamant-Berger.

ÉPITHÉLIOMA TRÈS ÉTENDU DU COUDE DROIT DU COLON COLECTOMIE DROITE. GUÉRISON

par

Robert Dupont et Roger Leroux

Observation. — Mme B..., soixante-cinq ans, de constitution délicate, sans maladie grave. Depuis dix-huit mois, coliques fréquentes avec diarrhée ; pas de sang dans les selles ; amaigrissement de dix-huit livres pendant cette période.

Dans la nuit du 7 au 8 janvier 1927, la malade a une crise douloureuse extrêmement violente dans le côté droit de l'abdomen ; pas de vomissements ; diarrhée consécutive dans laquelle on remarque pour la première fois du sang.

La malade est vue par l'un de nous le 10 janvier, soit deux jours après le début de la crise ; celle-ci s'est beaucoup atténuée. On constate la présence, dans l'hypocondre droit, d'une énorme masse du volume d'une tête de fœtus à terme ; cette masse est mobile dans tous les sens ; elle est légèrement douloureuse à la palpation, mais on peut, malgré cela, en apprécier facilement les contours, qui sont légèrement mamelonnés et ne présentent aucune adhérence avec les tissus voisins.

Une radiographie montre un rétrécissement très allongé siégeant dans toute la partie droite du côlon ; la baryte présente à ce niveau deux traînées, comme si l'intestin se dédoublait. En présence de ces signes, on pense à un cancer du côlon siégeant sans doute au niveau du coude droit et empiétant sur le côlon ascendant.

Opération le 13 janvier, sous anesthésie générale au protoxyde d'azote.

Laparatomie latérale droite en sectionnant les aponévroses sans toucher aux muscles ; on tombe sur la tumeur, qui est bien un cancer du coude droit, et que l'on extériorise très facilement ; le cæcum est libre et amené dans la plaie avec la masse ; section du péritoine tout le long de la tumeur et du cæcum jusqu'à ce que toute la masse flotte librement ; en arrière et en dedans, on découvre quelques ganglions ; ceux-ci restent avec le tissu cellulaire rétrocolique et seront enlevés avec la tumeur. Tout le côlon droit et une partie du transverse étant bien isolés, on sectionne au thermo l'iléon à 10 centimètres du cæcum et l'on enfouit les deux bouts ; puis le péritoine, qui retient l'intestin en dedans, est sectionné en remontant vers le transverse, les vaisseaux sont liés au fur et à mesure qu'ils se présentent. Le transverse est, comme le grêle, sectionné au thermo entre deux ligatures et les deux bouts sont enfouis. La continuité intestinale est reconstituée par une anastomose latéro-latérale faite à la pince de Témoin, en ayant soin que l'anastomose porte sur les segments exactement opposés aux pédicules vasculaires ; le péritoine est reconstitué à points séparés en arrière de l'anastomose. La suture intestinale a été faite en deux plans au fil d'avion ; nous n'avons pas pu réaliser la suture à trois plans que nous avions projetée, à cause de la minceur extrême des tuniques intestinales.

Un drain est glissé derrière la suture, mais à une certaine distance de celle-ci, puis la plaie est refermée en trois plans.

Les suites opératoires furent remarquablement simples : émission de gaz le second jour, selle le quatrième ; aucune élévation de température ; le drain fut enlevé le cinquième jour ; par son orifice, il s'écoula un peu de sérosité qui devint dans les jours suivants du pus franc ; vers le douzième jour, il y eut

une élévation de température à 39°, qui céda à la repose d'un drain et à quelques irrigations au liquide de Dakin.

Actuellement, 1er février, soit dix-neuf jours après l'opération, la plaie ne suppure plus et la malade se lève. Les fonctions intestinales sont normales.

Les points intéressants de cette observation nous paraissent être les suivants :

Tout d'abord, au point de vue clinique, il est curieux que cet énorme cancer n'ait déterminé aucun symptôme et surtout aucun phénomène d'occlusion ; ce début brusque est exceptionnel, ainsi que les douleurs vives ressenties en dehors de toute occlusion ; il s'est agi probablement d'une torsion, ou mieux d'une coudure brusque de la tumeur, laquelle, logée sous les fausses côtes, est tombée d'un coup dans la cavité abdominale, coudant de ce fait le côlon. Le seul fait à noter dans les antécédents est l'amaigrissement rapide, s'accompagnant de diarrhée ; ce sont là deux symptômes qui commandent un examen complet du tube digestif, lequel, s'il avait été pratiqué quelques mois avant l'accident aïgu, aurait permis sans doute de constater l'existence d'un rétrécissement au niveau du coude droit.

Au point de vue opératoire, nous avons fait l'opération idéale en un temps parce que nous avions affaire à une malade en bon état sans occlusion ; dans le cas contraire, nous aurions fait tout d'abord un anus cæcal, puis, dans un second temps, une anastomose iléo-transverse, avec exclusion unilatérale, et seulement dans un troisième temps enlevé la tumeur avec l'anus cæcal ; nous pensons que dans ce cas il fallait sacrifier le cæcum ; nous savons, en effet, que l'infiltration sous-muqueuse de ces tumeurs est souvent très étendue et qu'il est impossible en palpant l'organe de savoir jusqu'où va le cancer ; pour cette raison, ces résections coliques doivent être très étendues et, sans aller jusqu'à la colectomie totale, on doit enlever beaucoup plus d'intestin qu'il n'y en a de pris cliniquement.

Nous avons rétabli la continuité de l'intestin par une anastomose latéro-latérale, car nous considérons que la technique de celle-ci permet une asepsie plus complète que la termino-terminale ou la termino-latérale. Quant à la suture, nous aurions voulu la faire en trois plans, mais nous n'avons pu y parvenir ; cette suture exige une indépendance relative des tuniques intestinales qui existe parfois, car nous l'avons rencontrée chez d'autres malades, mais que nous n'avons pas rencontrée ici ; le résultat que nous avons obtenu nous incite à ne plus pratiquer désormais que des sutures en deux plans ; celles-ci doivent être très soignées, à points rapprochés et bien affrontés en surjet ; les surjets d'enfouissement sont particulièrement difficiles, car il faut veiller à ne pas faire de points perforants, et les parois intestinales sont ici fort minces.

L'examen histologique a montré qu'il s'agissait d'un épithélioma glandulaire typique sans caractère microscopique particulier.

ANATOMIE PATHOLOGIQUE DE LA CHOLÉCYSTITE EXPÉRIMENTALE

par

Gory, Dalsace, Leroux et Busser

Dans un travail paru dans les *Annales de l'Institut Pasteur* du mois de mars 1926 (1), deux d'entre nous ont rapporté les résultats de leurs expériences en vue d'obtenir la reproduction de la fièvre typhoïde chez l'animal au moyen de cultures de bacilles typhiques. Nous renvoyons à ce mémoire pour tout ce qui concerne les détails d'expérimentation. Nous rappellerons seulement que, à l'aide de cultures de bacilles typhiques dont la virulence a été exaltée, nous avons obtenu de façon régulière une infection systématisée, caractérisée par l'absence de la période d'incubation, la précocité de l'asthénie et de la chute du poids, les réactions locales infectieuses et, chez la femelle pleine, l'avortement. La description anatomo-pathologique des lésions constatées à l'autopsie a fait l'objet dans ce travail d'une étude détaillée.

Nous voudrions reprendre aujourd'hui, d'une façon plus approfondie, l'étude histologique de la cholécystite typhique obtenue par cette méthode.

Voici les observations résumées des dix-sept cas que nous avons étudiés :

Observation 1 *(5.863)*. — Mort à la dix-huitième heure.

Epithélium desquamé, flottant dans la cavité, comprenant des lambeaux intacts à côté d'autres qui ne sont plus qu'amas granuleux où seuls les noyaux sont reconnaissables. Les axes conjonctifs du chorion, qui supportaient l'épithélium, sont dépouillés comme des arbres en hiver. Dilatation lymphatique dans la couche périmusculaire. Pas de congestion appréciable des vaisseaux sanguins. Pas de réaction cellulaire inflammatoire. Pas de bacilles visibles, ni dans la paroi ni dans la cavité.

Observation 2 *(5.864)*. — Mort à la vingtième heure.

Epithélium en place à peu près partout. En certains points, il existe immédiatement sous lui de grandes cavités vides qui, par endroits, semblent simplement dues à un début de desquamation et à la rétraction de l'épithélium, mais qui, en d'autres, paraissent posséder une paroi propre (dilatation lymphatique ?). Les vaisseaux sanguins du chorion sont augmentés de volume et remplis de globules rouges. Dilatation lymphatique nette et congestion vasculaire dans la couche musculaire, ainsi que sous le péritoine. Très nombreux bacilles dans la cavité.

Observation 3 *(5.868)*. — Mort le premier jour.

La vésicule est distendue. Cette distension a étiré l'épithélium, faisant disparaître les replis, mais sans modifier la forme des cellules. La couche musculaire est étirée et dissociée fibrille à fibrille. Dilatations lymphatiques. Quelques rares cellules libres, polynucléaires et lymphocytes. Plusieurs petits amas extrêmement nets de bacilles dans les dilatations lymphatiques et les espaces intercellulaires.

Observation 4 *(5.876)*. — Mort le premier jour.

(1) Gory et Jean Dalsace : « Fièvre typhoïde expérimentale du cobaye » (*Annales de l'Institut Pasteur*, mars 1926, t. XL, p. 194).

Dilatation de la vésicule. Disparition complète de l'épithélium. Bacilles tantôt isolés, tantôt en amas dans les vaisseaux sanguins et lymphatiques, ainsi que dans les espaces interstitiels.

OBSERVATION 5 *(5.877)*. — Mort le deuxième jour.

L'épithélium est presque complètement desquamé, flottant dans la cavité ; quelques fragments sont encore adhérents à la paroi. L'armature musculaire est dissociée, dilacérée et étirée par la distension de la vésicule. Pas de bacilles, ni dans la paroi ni dans la cavité.

OBSERVATION 6 *(5.866)*. — Mort le deuxième jour.

Les modifications les plus importantes siègent dans l'épithélium, qui apparaît stratifié, formé de cellules irrégulières à noyaux fréquemment pycnotiques, sans culs-de-sac glanduliformes. Quelques polynucléaires émigrent entre les cellules épithéliales. Quelques dilatations lymphatiques, mais moins que dans les coupes précédentes. Quoique la vésicule soit un peu augmentée de volume, les parois ont une épaisseur normale. Pas de bacilles, ni dans la paroi ni dans la cavité.

OBSERVATION 7 *(5.865)*. — Mort le deuxième jour.

Dilatation énorme de la vésicule avec dilacération des éléments conjonctifs et musculaires de la paroi. Epithélium complètement disparu. Dilatations lymphatiques. Bacilles dans la cavité.

OBSERVATION 8 *(5.867)*. — Mort le troisième jour.

Gonflement des cellules épithéliales avec décollement en un point. Dilatations lymphatiques. Quelques rares polynucléaires et lymphocytes interstitiels. Gonflement notable des cellules de l'endothélium péritonéal (péricholécystite). Bacilles dans la cavité.

OBSERVATION 9 *(5.878)*. — Mort le quatrième jour.

Paroi considérablement augmentée en épaisseur. Epithélium en place, mais étalé. Formidable dissociation du tissu conjonctif et musculaire. Dilatations lymphatiques. Globulisation et individualisation des fibroblastes. Congestion vasculaire. Gonflement endothélial. Pas de bacilles, ni dans la paroi ni dans la cavité.

OBSERVATION 10 *(5.870)*. — Mort le quatrième jour.

Vésicule normale.

OBSERVATION 11 *(5.869)*. — Mort le cinquième jour.

Vésicule très épaissie, avec énorme infiltration de leucocytes dans le chorion. Multiples variétés d'altérations de l'épithélium, qui est ulcéré en quelques points. Cellules épithéliales envahies par les polynucléaires. Dilatations lymphatiques. Pus dans la cavité contenant des bacilles. *Période aiguë.*

OBSERVATION 12 *(5.879)*. — Mort le cinquième jour.

Enorme infiltration leucocytaire dans toutes les couches de la paroi, mais surtout dans le chorion, qui est littéralement bourré de polynucléaires. Eclatement de l'épithélium en quelques points, donnant issue à des masses amorphes, véritables abcès intrapariétaux. Altérations multiples des cellules épithéliales : noyaux en pycnose, caryorhexis, caryolyse. Infiltration moins marquée au niveau de la couche musculaire, qui est peu altérée. Epaississement de la couche sous-endothéliale. Dilatations sanguines et lymphatiques. Pus dans la cavité, avec bacilles nets. Pas de bacilles dans la paroi. *Période aiguë.*

OBSERVATION 13 *(5.884)*. — Mort le cinquième jour.

Légère dilatation de la vésicule. Epithélium à peu près intact. Dilatation des vaisseaux sanguins et lymphatiques, avec très légère infiltration leucocytaire de la sous-muqueuse. Couche musculaire un peu étirée. Léger épaississement des tissus sous-endothéliaux. Pas de bacilles, ni dans la paroi ni dans la cavité.

OBSERVATION 14 *(5.880)*. — Mort le huitième jour.

Vésicule un peu dilatée. Epithélium conservé, quoique en grande partie décollé. Noyaux étagés, dont plusieurs en pycnose ou caryorhexis. De nombreux

lymphocytes et quelques polynucléaires sont glissés entre les cellules épithéliales. En certains points, véritables amas leucocytaires, avec bacilles dans la trame conjonctive qui les entoure. Capillaires sanguins congestionnés dans le chorion avec lymphatiques distendus et infiltrations de cellules mononucléaires et lymphoïdes. Bacilles dans la cavité. *Forme subaiguë.*

Observation 15 *(5.894)*. — Mort le dixième jour.

Le volume de la vésicule est à peu près normal, mais la lumière a disparu par hypertrophie de la muqueuse, dont les replis, très gonflés et augmentés de volume, forment des bourgeons qui remplissent toute la cavité. Epithélium peu altéré par endroits ; en d'autres, altération leucocytaire à prédominance nette de lymphocytes dans le chorion. C'est cette infiltration qui cause l'hypertrophie des parois ci-dessus mentionnée. Dilatations vasculaires. Pas de bacilles, ni dans la cavité ni dans le chorion.

Observation 16 *(5.885)*. — Mort le treizième jour.

Distension de la vésicule. Effacement des plis de la muqueuse. Légère infiltration leucocytaire. Ebauche de dissociation des couches musculaires. Epithélium en place. Bacilles dans la cavité, mais pas dans la paroi.

Observation 17 *(5.881)*. — Mort le cinquante-quatrième jour.

Bacilles typhiques en cours d'exaltation.

Vésicule légèrement dilatée. Epithélium à peu près intact. Très légère infiltration inflammatoire du chorion. Dilatations lymphatiques et vasculaires. Musculeuse normale. Pas de bacilles, ni dans la paroi ni dans la cavité.

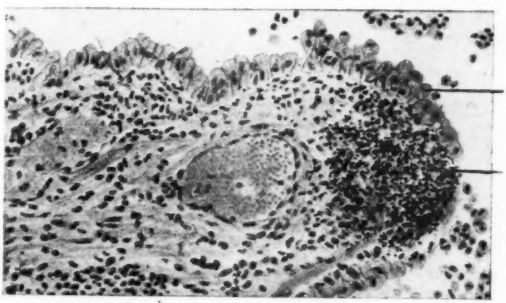

Fig. 1. — *Période aiguë. Réaction inflammatoire à polynucléaires.*

a, Epithélium à cellules gonflées;

b, Abcès intra-pariétal du chorion ayant fait éclater l'épithélium.

On voit, en résumé, que les dix-sept animaux ont survécu pendant des périodes variant de dix-huit heures à cinquante-quatre jours après l'inoculation. Notre étude a porté plus spécialement sur :

1° La présence de bacilles dans la vésicule biliaire ;

2° Les altérations de l'épithélium vésiculaire ;

3° Les réactions inflammatoires de la paroi ;

4° Les réactions péricholécystiques.

D'une façon globale, le maximum des lésions constatées, de ces différents points de vue, s'est montré chez les animaux ayant survécu au moins trois jours, au plus treize jours. Parmi ceux qui sont morts avant

trois jours, les lésions vésiculaires peuvent être considérées comme négligeables. Pour le seul animal de la série ayant survécu cinquante-quatre jours, les constatations anatomiques au niveau de la vésicule biliaire ont été à peu près négatives et nous permettent de supposer ou que l'organe n'a pas été atteint, ou que les lésions ont eu le temps de guérir.

Pour résumer les constatations anatomiques en rapport avec le temps de survie, nous pouvons classer ces animaux en trois périodes :

Première période, correspondant aux trois à quatre premiers jours.

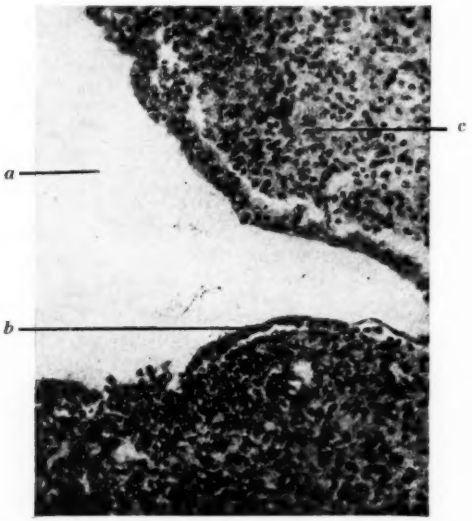

FIG. 2. — *Lésions atrophiques de l'épithélium.*
a, Cavité vésiculaire,
b, Epithélium s'amincissant progressivement.
c, Chorion infiltré de cellules inflammatoires polymorphes.

— On trouve des lésions inflammatoires discrètes, caractérisées par de l'œdème de la paroi, une légère infiltration de cellules inflammatoires dans le chorion et quelques figures dégénératives au niveau de l'épithélium.

Deuxième période, ou *période aiguë,* correspondant aux quatrième et cinquième jours. — Le tableau histologique est celui d'une réaction inflammatoire aiguë suppurée, avec formation d'abcès et lésions tissulaires multiples. Ces lésions consistent essentiellement en altérations épithéliales variées : gonflement, vacuolisation, desquamation, nécrose : en infiltration à polynucléaires de toute la paroi conjonctivo-musculaire, avec individualisation de zones purulentes sous-épithéliales ou intrapariétales. (Fig. 1.)

Troisième période, ou *période subaiguë*, du huitième au treizième jour. — Les altérations portent sur les mêmes points que dans la période précédente, mais à des degrés moindres. Nous retiendrons seulement des altérations atrophiques de l'épithélium (fig. 2) et une infiltration inflammatoire du chorion électivement composée de lymphocytes et de mononucléaires. (Fig. 3.)

Au cours de ces différentes phases, nous avons pu noter la présence de bacilles dans la cavité vésiculaire, et ceci de façon constante dans la période aiguë (trois fois sur trois), avec une fréquence presque égale

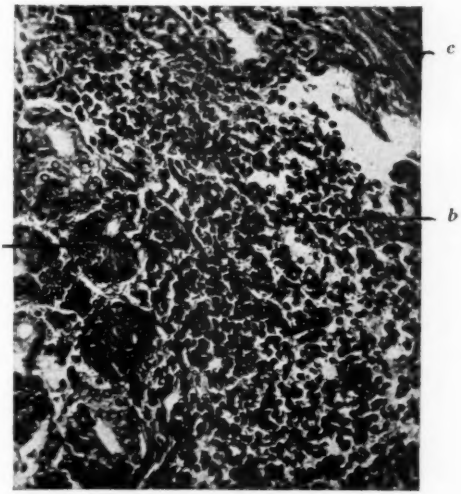

FIG. 3. — *Période subaigüe.*

a, Cul-de-sac glandulaire de la muqueuse ;
b, Chorion infiltré de mononucléaires et de lymphocytes ;
c, Musculeuse.

dans la période subaiguë (deux fois sur trois), tandis que dans la période de début la mise en évidence des bacilles reste un fait accidentel.

En résumé, les lésions vésiculaires au cours de la fièvre typhoïde expérimentale ont consisté au début en simples phénomènes d'hydropisie séreuse, pour passer ensuite par un stade d'inflammation suppurée correspondant au cinquième jour, véritable période d'état de la cholécystite typhique expérimentale, tandis que, à partir du huitième jour, la réaction inflammatoire s'éteint, ne laissant plus que quelques traces susceptibles vraisemblablement de disparaître complètement.

En ce qui concerne cependant les séquelles possibles de cette infection vésiculaire, nous nous proposons d'apporter ultérieurement une étude de vésicules atrophiques et de vésicules lithiasiques, consécutives à l'infection typhique provoquée, ainsi qu'une expérience récente est venue nous le montrer.

LES LYMPHATIQUES DES GENCIVES

par

Pierre Sassier

Les lymphatiques des gencives aboutissent :

1° Toujours aux ganglions sous-maxillaires ;

2° Souvent aux ganglions sous-mentaux ;

3° Accessoirement aux ganglions : parotidien inférieur, — génien inférieur, — jugulaire antérieur sous-digastrique.

Les trajets lymphatiques et les territoires ganglionnaires sont variables pour chaque mâchoire. Ils ont été étudiés, pour chacune de celles-ci, sur cinquante sujets différents.

Maxillaire supérieur. — Au maxillaire supérieur, les injections ont été poussées soit au niveau des incisives, soit au niveau des canines, des prémolaires ou des molaires, de manière à rechercher s'il existe, pour chacun de ces territoires gingivaux, un territoire ganglionnaire correspondant. Je n'ai pas trouvé de différence bien nette dans les connexions ganglionnaires de ces différentes parties de la gencive. En effet, les lymphatiques se rendent tous et exclusivement aux ganglions sous-maxillaires.

On trouve, dès le point d'injection, un fin réseau muqueux. De ce réseau partent trois ou quatre troncs lymphatiques qui se portent d'abord vers la joue, passent ensuite au-dessus du buccinateur et gagnent enfin la veine faciale en cheminant soit en dehors, soit en dedans de la boule graisseuse de Bichat et de son enveloppe.

Les lymphatiques provenant des régions incisive, canine et prémolaire descendent en avant de la veine faciale, tandis que ceux de la région molaire cheminent en arrière d'elle. Dans ce trajet juxta-veineux, les lymphatiques sont placés en dehors du buccinateur, sur le risorius de Santorini et les fibres élevées du peaucier du cou, enfin en avant des fibres du masséter jusqu'au bord inférieur de la mâchoire.

Ils se jettent alors dans les ganglions sous-maxillaires, les uns en avant, les autres en arrière de l'artère et de la veine faciale.

Ces ganglions, étudiés par un grand nombre d'auteurs, ont reçu les appellations les plus diverses. J'adopterai celle qui a été proposée par le professeur Rouvière.

Cette classification est basée sur la situation qu'occupent les ganglions par rapport aux vaisseaux faciaux et aux extrémités de la glande sous-maxillaire.

M. Rouvière les distingue en préglandulaire, prévasculaire, rétrovasculaire, rétroglandulaire et intracapsulaire, suivant qu'ils sont placés :

1° En avant de la glande ;

2° En dehors et au-dessus de la glande, soit en avant, soit en arrière des vaisseaux faciaux ;

3° En arrière de la glande ;

4° A l'intérieur de la capsule de la glande.

En général, il n'y a qu'un ganglion préglandulaire.

On compte un à deux ganglions prévasculaires. De ces deux ganglions, il en est un, le plus gros, qui est placé directement en avant des vaisseaux.

Il existe, le plus souvent, un seul ganglion rétrovasculaire, quelquefois deux.

Le ganglion rétroglandulaire est placé en arrière de l'extrémité postérieure de la glande, en dedans de l'angle de la mâchoire. Il est situé plus

Lymphatique des gencives.

profondément que les autres. On ne le rencontre que dans un tiers des cas.

Quelques auteurs ont décrit des ganglions situés à l'intérieur de la capsule de la glande. Je ne les ai jamais rencontrés.

Les lymphatiques des régions incisive, canine et prémolaire abou-

tissent aux deux ganglions prévasculaire et préglandulaire ; ceux de la région molaire au ganglion rétrovasculaire et, dans un tiers des cas, au ganglion rétroglandulaire.

Par contre, je n'ai jamais vu ces lymphatiques aboutir aux ganglions occipitaux ou parotidiens, ou s'interrompre dans les ganglions géniens.

Maxillaire inférieur. — Au maxillaire inférieur, la disposition est un peu plus complexe. On reconnaît ici plusieurs voies : l'une principale, les autres accessoires.

1° *Voie principale.* — Constamment on trouve, quel que soit le point d'injection, un réseau lymphatique très abondant, qui se divise en deux plans : superficiel et profond.

Le réseau superficiel donne naissance à deux ou trois troncs. Ceux-ci cheminent en dehors du maxillaire, en avant des fibres antéro-externes du masséter, soit en avant, soit en arrière de la veine faciale. Ils aboutissent aux ganglions prévasculaire et rétrovasculaire, ainsi qu'au ganglion préglandulaire. Dans la moitié des cas seulement, le ganglion rétro-glandulaire se trouve injecté.

Le réseau profond suit la face interne de l'os et passe ensuite entre le génio-glosse et le génio-hyoïdien. Il aborde le ganglion préglandulaire par sa face interne.

2° *Voies accessoires.* — Elles sont au nombre de quatre :

A) Dans un tiers des cas, les lymphatiques provenant de la face antérieure de la région incisive débouchent entre les faisceaux de la houppe du menton et se divisent à la partie inférieure de ce muscle en deux troncs.

L'un, oblique, accolé à l'os, court entre la partie inféro-interne du rebord maxillaire et le bord externe du digastrique. Il se termine dans le ganglion préglandulaire.

L'autre, à peu près antéro-postérieur, s'anastomose après un trajet de 1 ou 2 centimètres avec le tronc, du côté opposé. Peu après, ce tronc unique, nouvellement formé, aboutit à un ganglion sous-mental médian, parfois à d'autres ganglions sous-mentaux latéraux, couchés sur la face inférieure du mylo-hyoïdien, entre les ventres antérieurs du digastrique.

B) Une fois sur douze environ, les lymphatiques de la gencive inférieure, aussi bien au niveau des molaires et prémolaires que des incisions et des canines, se rendent immédiatement après leur sortie de la muqueuse à un ganglion très rapproché, situé en avant du masséter, à mi-hauteur du corps du maxillaire, en avant de la veine faciale. C'est le ganglion génien inférieur.

Il paraît être : soit un ganglion de relais, puisque de lui part un tronc qui aboutit au ganglion prévasculaire ; — soit l'homologue du ganglion préglandulaire, qui dans ce cas serait surélevé. En effet, je n'ai jamais trouvé de ganglion préglandulaire, coexistant avec ce ganglion génien.

C) Dans 8 % des cas, les lymphatiques venus de la région des dernières molaires, et d'elle seule, se réunissent en un tronc unique. Ce tronc suit la face postérieure de la faciale, arrive au devant de la jugulaire externe, et aboutit au ganglion situé au contact de la parotide, immédiatement au-dessous de la glande. C'est un ganglion parotidien inférieur.

D) Dans 8 % des cas également, les lymphatiques venus des régions prémolaire et molaire peuvent aller sans arrêt jusqu'aux ganglions sous-sterno-mastoïdiens.

Ces vaisseaux lymphatiques suivent parfois le même trajet que les lymphatiques précédents. Ou bien, après avoir perforé la muqueuse, ils passent en avant du ptérygoïdien interne, puis entre le stylo-glosse et le stylo-hyoïdien. Ils cheminent ensuite entre le stylo-hyoïdien et le digastrique, continuent leur trajet en bas et en dehors du paquet vasculo-nerveux du cou, et pénètrent dans l'un des ganglions de la chaîne jugulaire interne.

On conçoit l'importance que peut prendre au point de vue clinique la recherche de ce ganglion qui, par exemple, en cas de néoplasie gingivale peut se trouver directement atteint. Il s'en suit que dans le cas particulier de cancer de la gencive, et si l'on veut éviter toute récidive, le curage des ganglions du cou s'impose. Si l'on emploie, par contre, la radiothérapie profonde, on ne devra pas se contenter d'irradier les régions sous-maxillaire et sous-mentale, mais aussi la région correspondant sinon à tous les ganglions sous-sterno-mastoïdiens, tout au moins aux ganglions jugulaires internes.

En résumé :

1° Les ganglions correspondant à la gencive supérieure sont toujours et uniquement sous-maxillaires ;

2° Les ganglions correspondant à la gencive inférieure sont :

a) Pour tout le territoire gingival : toujours sous-maxillaires, — une fois sur douze génien inférieur.

b) Pour le territoire incisif : toujours sous-maxillaires, — dans un tiers des cas sous-mental.

c) Pour le territoire prémolaire et molaire : toujours sous-maxillaires, — huit fois sur cent parotidien inférieur, — huit fois sur cent sous-sterno-mastoïdiens.

(Travail du Laboratoire du Professeur Rouvière.)

SÉSAMOIDE DU TRICEPS BRACHIAL

par

Henri-V. Vallois

Sur un membre supérieur gauche, provenant d'un aliéné de forte corpulence, et déjà caractérisé, d'autre part, par l'existence d'un os acromial (os acromial commun de Gruber), le tendon du long chef du triceps présentait, au niveau de son origine, un volumineux sésamoïde. Celui-ci consistait en une pièce trapézoïdale, de 26 millimètres de long sur 17 de large et 11 d'épaisseur. Il était situé en majeure partie au-dessous de l'extrémité inférieure de la cavité glénoïde ; son segment supérieur se prolongeait en haut et en avant, le long de la face antérieure du col de l'omoplate (figure). Ce sésamoïde était relié au bord glénoïdien par de solides trousseaux fibreux. D'autre part, il donnait attache aux faisceaux tendineux du long triceps, ainsi qu'aux fibres de la capsule scapulo-humérale.

L'existence d'un sésamoïde dans le tendon d'origine du long triceps

est certainement exceptionnelle : je n'en ai jamais rencontré jusqu'ici, et n'en ai trouvé aucune mention dans la littérature anatomique. Il s'agit là d'une formation nouvelle, destinée à prendre place à côté des sésa-

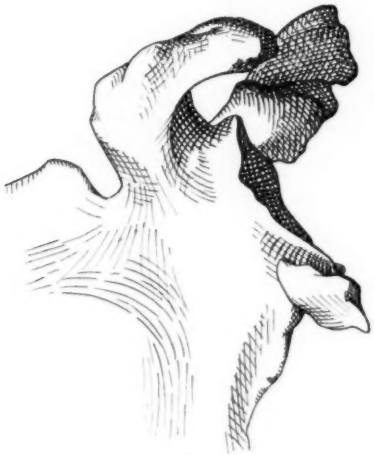

Sésamoïde de l'origine du tendon tricipital.

moïdes du deuxième radial externe, du rond pronateur et du court supinateur, dans le groupe des sésamoïdes intratendineux du membre supérieur. Je propose de dénommer cette pièce : *sesamoideum subgleniodeum.*

(Laboratoire d'anatomie de la Faculté de médecine de Toulouse.)

OSSELET INTRA-ARTICULAIRE DU COUDE

par

L. Moreau (d'Avignon)

En examinant les radiographies du coude d'un jeune homme de vingt-deux ans, dont nous donnons ci-contre les schémas, nous avons été frappé par la présence d'un osselet de forme très régulière occupant la cavité olécranienne de l'extrémité inférieure de l'humérus. Ce jeune homme avait été victime d'une chute sur le coude ; la région était légèrement enflée et sensible au palper, mais sans signe net de fracture. L'osselet en question se présentait de face (fig. 1, *a*) sous une forme circulaire, de calibre un peu inférieur à celui de la cavité olécranienne dans laquelle il venait s'encastrer. Son centre était plus clair que sa périphérie, autour de laquelle on voyait un disque plus transparent, comme si l'osselet était enchâssé dans une perte de substance de l'os. Pourtant, de profil, la lamelle osseuse séparant la fosse olécranienne de la fosse coronoïdienne existait nettement. Sous cette incidence, le corps étranger se dessinait sous forme d'un haricot, avec une face antérieure convexe et une face postérieure concave. Son diamètre mesurait sur la radiographie 14 millimètres.

Cliniquement, la palpation du coude n'était douloureuse qu'au niveau de la région olécranienne. Les mouvements de l'articulation étaient normaux.

Outre cet osselet intra-articulaire, le cliché de profil montrait, un peu en arrière de l'olécrane, un deuxième corpuscule osseux (fig. 2, *b*), légèrement ovalaire et de taille minuscule, à structure aréolaire, à contour net.

L'osselet le plus volumineux était certainement une gêne pour son porteur,

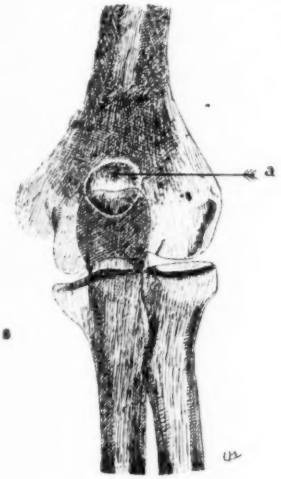

FIG. 1.

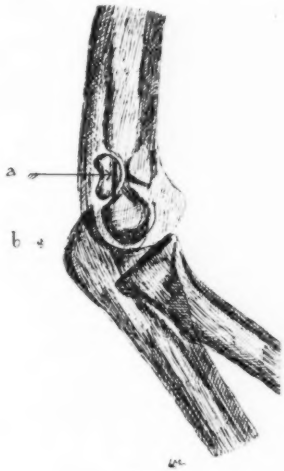

FIG. 2

a, L'osselet ; *b*, Deuxième corpuscule osseux.

qui se plaignait fréquemment de douleurs articulaires. Il eût été intéressant de pratiquer l'ablation de ce corps étranger, mais le blessé n'accepta pas l'intervention proposée.

C'est la première fois que nous constatons pareil corps étranger du coude, de forme aussi régulière, et dont l'aspect rappellerait celui d'un os sésamoïde.

APPAREILS HYOIDIENS DÉCELÉS PAR LA RADIOGRAPHIE

par

L. Moreau (d'Avignon)

Aux observations d'appareils hyoïdiens ossifiés publiées dans le *Bulletin* de 1926 (Mutel et Rousseau, Ribet et Lagrot), nous joindrons les deux suivantes, étayées uniquement par la radiographie. Mutel et Rousseau (*Soc. Anatom.*, 3 juin 1926) font remarquer que dans leur cas la chaîne hyoïdienne était parfaitement visible dans toute son étendue sur les clichés radiographiques, mais il semble que les clichés aient été obtenus avec la pièce détachée et non avec l'ensemble de la tête. L'intérêt

est évidemment plus considérable quand l'anomalie a été reconnue sur le vivant, ce qui est d'ailleurs, en général, une trouvaille radiographique. Dans le *Bulletin de la Société de Radiologie médicale* (juillet 1921), Garcin a déjà publié comme exceptionnel un cas de ce genre. Nous pensons que, si on les recherchait de parti pris dans les collections de clichés intéressant le maxillaire inférieur, on trouverait des cas relativement nombreux de cette anomalie, qui peut facilement passer inaperçue, étant donné la complexité de l'image radiographique, obtenue sous des incidences très obliques. Nous avons nous-même observé deux fois cette disposition, et nous ne tenons pas compte des cas où il n'en existe qu'une ébauche, c'est-à-dire de ceux où l'ossification n'est pas absolument complète, ce qui se manifeste sur le cliché par un allongement anormal, soit de l'apophyse styloïde, soit de la petite corne hyoïdienne. Garcin fait remarquer que, chez le vieillard, la confusion peut être faite avec une ossification du ligament stylo-hyoïdien; l'image, alors, ne saurait avoir la netteté et la régularité, presque cylindrique, de l'appareil hyoïdien.

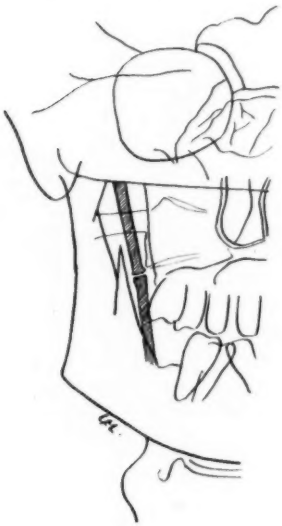

FIG. 1.

FIG. 2.

Dans notre premier cas (fig. 1), il s'agissait d'un sujet d'une trentaine d'années, radiographié front contre la plaque. Le cliche montre nettement du côté droit, entre la branche montante du maxillaire inférieur et l'apophyse ptérygoïde, une tige descendant de la base du crâne vers la base de la langue. En son milieu, cette tige est interrompue par une solution de continuité régulière, sorte d'articulation plane, au niveau de laquelle les deux extrémités osseuses form nt un léger bourrelet. La moitié supérieure, étant donné sa longueur, correspond vraisemblablement au stylhyal, au cératostylhyal et au cératohyal intimement soudés, tandis que la moitié inférieure, qui se perd dans l'opacité du maxillaire inférieur, représente le cératohypohyal et l'hypohyal. Du côté opposé, soit qu'il fût absent, soit à cause de la superposition d'ombres, l'appareil hyoïdien n'était pas visible.

Dans notre deuxième cas (fig. 2), ayant trait à une femme d'une quarantaine d'années (édentée de la mâchoire inférieure), la moitié droite de l'appareil hyoïdien était également visible sous forme d'une tige osseuse partant du temporal et rejoignant la petite corne de l'os hyoïde. Toutes les pièces étaient ainsi ossifiées, sans articulation entre elles. Comme dans le cas précédent, la radiographie ne mettait en évidence, sous cette incidence latérale très oblique, qu'une moitié de l'appareil hyoïdien.

UN CAS DE MACRODACTYLIE

par

J. A. Pires de Lima (de Porto)

On a publié, il y a peu de temps, quatre observations portugaises de macrodactylie congénitale.

Le premier cas a été observé par moi-même et par A. Portela (1). C'était un jeune homme âgé de vingt et un ans, appartenant à une famille où les dégénérés abondent. Le gigantisme était localisé sur la partie antérieure du pied gauche, surtout sur le deuxième et le troisième orteil et sur les métatarsiens correspondants. Ces orteils-là étaient partiellement soudés. Un coussin adipeux très épais enveloppait la partie hypertrophiée du squelette de ce pied. L'avant-pied géant, pesant 800 grammes, a été réséqué.

FIG. 1

Les trois autres cas ont été décrits par L. de Castro Freire (2). Dans le premier, il s'agissait d'une jeune femme présentant une syndactylie des deuxième et troisième orteils du pied droit et une hypertrophie des trois premiers orteils.

Chez le deuxième sujet, qui était aussi un enfant du sexe féminin, le gigantisme siégeait sur les deux premiers orteils du pied gauche, et aussi un peu sur le troisième.

La troisième observation portait encore sur un enfant du sexe féminin. On remarquait de l'hypertrophie et la syndactylie des deuxième et troisième orteils droits.

Je vais maintenant présenter une cinquième observation. Emilia S. P...,

(1) J. A. PIRES DE LIMA et A. PORTELA : « Un cas de gigantisme partiel du pied » (*Bull. et Mém. de la Société d'Anthropologie de Paris*, 1921).

(2) L. DE CASTRO FREIRE : « Gigantismo parcial » (*Arq. da Universidade de Lisboa*, X. 1925).

âgée de dix-neuf ans, couturière, originaire de Celorico de Basto, est une femme de grande taille, robuste, aux cheveux blonds, iris châtain foncé, voûte palatine ogivale. Sa macrodactylie correspondait au deuxième orteil gauche, qui était très gros et recourbé en bas et en dehors (fig. 1). Cet orteil mesurait 7 cent. 5 de long et son plus grand périmètre était de 8 centimètres, pendant que l'orteil

FIG. 2

droit correspondant était long de 5 cent. 5, et que sa plus grande circonférence mesurait seulement 5 centimètres.

La largeur de l'ongle de l'orteil géant était de 2 centimètres et celle de l'orteil correspondant de l'autre côté était seulement 1 cent. 3.

Comme l'on voit sur la figure 2, l'hypertrophie s'étendait au métatarsien correspondant.

Sur la région plantaire gauche, au niveau du deuxième métatarsien, il y avait un grand coussin adipeux, comme, du reste, c'est la règle dans les cas de gigantisme partiel du pied.

Le 1er avril 1925, l'orteil géant et son métatarsien ont été amputés par le professeur Teixeira Basto.

Dans cette petite série de cinq cas portugais de gigantisme partiel des

membres, quatre appartiennent au sexe féminin et un seulement au sexe masculin. Ils siègent tous sur les pieds, deux à droite et trois à gauche.

Dans deux de ces cas, le processus s'étendait aux trois premiers orteils; dans les deux autres, au deuxième et au troisième ; et, dans le cas que je viens de décrire, le siège du gigantisme était le deuxième orteil. Toujours les os hypertrophiés étaient enveloppés d'une épaisse couche de tissu adipeux.

Il y avait dans tous les cas portugais une ébauche de syndactilie.

(Travail de l'Institut d'anatomie de la Faculté de médecine de Porto [Portugal].)

TROU CORACOIDIEN ET CANAL SOUS-CORACOIDIEN

par

Amandio Tavares

J'ai examiné, pour l'étude des variations de l'échancrure coracoïdienne, cent soixante et une omoplates, dont cent huit appartenant au Musée d'anatomie de la Faculté de médecine et cinquante-trois au Musée d'anthropologie de l'Université de Porto.

Je n'ai vu que dans trois cas l'échancrure transformée en un trou par suite de l'ossification du ligament coracoïdien, soit 1,8%, pourcentage inférieur à celui obtenu par d'autres anatomistes, à l'exception de Livon et Kajava, qui ont obtenu respectivement 0,35 % et 1,5%, dans des recherches effectuées le premier sur des omoplates de toutes les races, le second sur des omoplates de Finnois. Vallois a examiné deux cents omoplates et a trouvé treize fois l'ossification. Poirier l'a observée trois fois sur soixante.

L'anatomiste portugais Serrano a constaté le trou coracoïdien sur quatre exemplaires d'une collection de quatre-vingt-cinq omoplates, et le professeur Mendes Correia (1) ne l'a pas vu dans soixante-dix omoplates qu'il a examinées.

En réunissant les observations de ces deux derniers auteurs avec les miennes, on remarque que le pourcentage de fréquence de la susdite variation est de 2,2 % dans les omoplates portugaises. Si l'on tient compte de toutes les observations dont j'ai trouvé mention, on arrive à un chiffre moyen de 2,3 % (39 cas en 1643 omoplates). Pour ce qui est de l'absence totale de l'échancrure, elle serait, d'après Poirier, relativement fréquente : neuf fois sur cinquante. Vallois indique un pourcentage de 6,5 %. Des soixante-dix omoplates observées par le professeur Mendes Correia, douze offraient l'absence de l'échancrure, soit 17,1 %.

Pour ma part, j'ai constaté cette absence dans quatre cas seulement (2,4 %).

Sur l'omoplate n° 2 de notre Musée, on observe un canal auquel il n'est fait aucune allusion dans les ouvrages que j'ai pu consulter. Ce canal (fig. ci-jointe), s'ouvre, sur la face antérieure de l'os, au-dessous de la base de l'apophyse coracoïdienne, par un orifice elliptique de grand axe vertical mesurant 4 millimètres ; du côté opposé, il va s'ouvrir, après un trajet fortement oblique d'avant en arrière et de dedans en

(1) Mendes-Correia : « Oosteometria portuguesa, II » (*Annaes scient. da Academia Polytechnica do Porto*, vol. XIII, Coïmbra, 1918).

dehors, à la base de l'épine de l'omoplate, entre les fosses sus-épineuse et sous-épineuse, dans une dépression triangulaire résultant du dédoublement de ladite épine. Le canal en question a 8 millimètres de long et son orifice externe, circulaire, est séparé de l'échancrure coracoïdienne par un espace d'environ 2 centimètres.

On ne peut pas, à mon avis, considérer le canal comme une sorte de

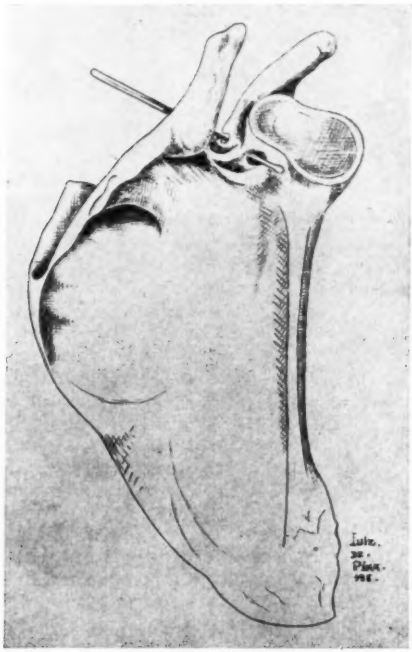

Canal coracoïdien.

trou coracoïdien ; l'échancrure qui peut donner lieu à ce dernier existe, quoique ses dimensions soient réduites, et le canal se trouve situé un peu loin d'elle. Il n'est pas non plus possible qu'il s'agisse d'un canal nourricier de calibre considérable, quoique le voisinage de la base de l'épine soit l'endroit que les trous nourriciers occupent de préférence. Je crois donc qu'il faut le regarder comme une formation distincte, livrant peut-être passage, à l'état frais, au nerf sus-scapulaire ou à quelques-uns de ses filets, ou bien à la veine ou veines qui l'accompagnent, et je lui donnerai le nom de *trou* ou *canal sous-coracoïdien.*

Vallois (1) a récemment observé un cas de dédoublement très accusé du bord externe de l'épine de l'omoplate ; selon l'auteur, cette anomalie serait exceptionnelle.

(Travail de l'Institut d'anatomie de la Faculté de médecine de Porto [Portugal].)

A PROPOS D'UNE ANKYLOSE TEMPORO-MAXILLAIRE

par

Henri Fischer (de Bordeaux)

Nous avons l'honneur de présenter à la Société Anatomique de Paris la photographie d'un crâne d'un homme âgé d'une quarantaine d'années, sur lequel on remarque une ankylose maxillaire très nette du côté gauche, s'étendant à toute

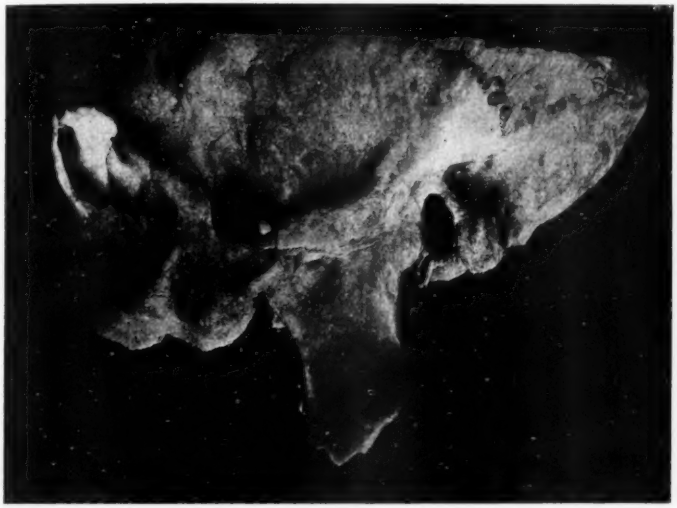

Ankylose temporo-maxillaire.

l'apophyse zygomatique. L'examen montre en outre un évidement rétro-mastoïdien spontané, le sujet ayant eu très probablement une suppuration de l'oreille qui se propagea à la mastoïde et dont le processus inflammatoire détermina cette large ankylose.

L'articulation sphéno-maxillaire du côté opposé, dans sa portion articulaire, présente des productions ostéophytiques qui feraient présumer que le condyle ne jouait pas sur cette surface. Le massif maxillaire supérieur du même côté est atrophié par rapport à celui du côté de la lésion. On note l'intégrité de la surface triturante des dents, ce qui indique que la mastication a toujours fait

(1) Vallois : « Les anomalies de l'omoplate chez l'Homme » (*Bull. et Mém. de la Soc. d'Anthropologie de Paris*, 1926).

défaut. L'alimentation de ce sujet a donc dû être tout à fait spéciale. Ce crâne ayant été rencontré parmi des os qui avaient été préparés par le garçon de laboratoire, les détails cliniques manquent totalement, mais son observation nous a semblé assez curieuse pour être relatée.

A PROPOS DES LYMPHATIQUES DE LA FACE INTERNE DU PAVILLON ET DU CONDUIT AUDITIF EXTERNE

par

N. Arnould

Dans le compte rendu de la Société d'Anatomie du 2 décembre 1926, deux erreurs de transcription se sont produites qui rendent inintelligibles certaines parties du texte.

1° Le dernier alinéa de la communication sur les lymphatiques de la face interne du pavillon doit être complété de la façon suivante :

« Des différents auteurs qui ont étudié les lymphatiques du pavillon de l'oreille, Sappey, Poirier et Cunéo, Most, Stahr, Sévéréanu et Bartels, Most a décrit plus spécialement les lymphatiques de cette région. Or, il dit que ces vaisseaux sont tributaires des ganglions mastoïdiens, ce que je n'ai constaté qu'une fois sur vingt. »

2° L'autre erreur concerne les descriptions données par les auteurs sur les lymphatiques du conduit auditif externe. Le paragraphe doit être remplacé par le texte suivant :

« Sappey, Poirier et Cunéo, Bartels et Stahr ne signalent pas de collecteurs provenant de la partie postérieure du conduit auditif externe, mais décrivent ensemble les vaisseaux provenant de la face interne du pavillon et de la partie postérieure de ce conduit. Ils ont vu ces vaisseaux aller aux ganglions mastoïdiens.

« Most, et nous-même, n'avons jamais vu de vaisseaux, provenant du conduit auditif externe, se rendre aux ganglions mastoïdiens. Sans doute, ces variations dans les descriptions des lymphatiques du conduit auditif tiennent en partie à ce que les ganglions mastoïdiens font fréquemment défaut. »

Le Secrétaire général : ROGER LEROUX. *Les Secrétaires des Séances :* RENÉ HUGUENIN, ANDRÉ RICHARD.

Le Gérant : F. AMIRAULT. NIORT. — IMP. TH. MARTIN.